

Стандартизований протокол ультразвукової діагностики легень при COVID-19

О.М. Сафонова¹, О.Б. Динник², Г.Л. Гуменюк³, В.А. Лукіяничук⁴, Г.В. Лінська⁵, М.С. Бровченко¹,
В.В. Панасюк¹, С.О. Солярик⁴

1. КНП «Київська міська клінічна лікарня № 18», м. Київ, Україна

2. Інститут еластографії, м. Київ, Україна

3. Національний університет охорони здоров'я України ім. П.Л. Шупика, м. Київ, Україна

4. КНП «Київська міська клінічна лікарня № 4», м. Київ, Україна

5. ДУ «Інститут неврології, психіатрії та наркології НАМН України», м. Харків, Україна

Конфлікт інтересів: відсутній

ОБҐРУНТУВАННЯ. Епоха коронавірусної хвороби (COVID-19) поставила такі завдання для ультразвукового дослідження (УЗД) легень (Lung Ultrasound – LUS): виявлення COVID-пневмонії, її диференційна діагностика з іншими станами, що характеризуються інтерстиційним набряком, визначення ступеня вираженості легеневого ураження та його локалізації, динаміки виявлених змін легеневої тканини, розвитку ускладнень, а також оцінка ефективності персоналізованої терапії.

МЕТА. Розроблення національного протоколу УЗД легень у разі COVID-19 на засадах балансу повноти інформації з оптимальним мінімумом витрат часу та зусиль для медичного персоналу, що часто не має спеціалізації з УЗД, із застосуванням ультразвукового обладнання базового та середнього класів.

МАТЕРІАЛИ ТА МЕТОДИ. Обстежено загалом 1576 хворих на COVID-19. Жінок було 810 (51,4 %), а чоловіків – 766 (48,6 %). Вік обстежених перебував у діапазоні 18-83 роки, середній вік – 52,3±14,6 року. Проведено 4710 УЗД легень, із них 1572 – повторно та 3144 – у динаміці. У 275 пацієнтів було виконано полісистемне УЗД. Застосовувалися ультразвукові апарати як вітчизняного, так і закордонного виробництва: Soneus P7 («Ультрасайн», Україна), Handy-Usound (Україна), Xario, USAP-770A (Toshiba, Японія), GE Venue (General Electric, США) та TE7 COVID (Mindray, Китай) з ультразвуковими датчиками конвексного, лінійного та мікроконвексного форматів.

РЕЗУЛЬТАТИ. Узагальнивши власний досвід роботи з хворими на COVID-19 у 2020-2021 роках, ми розробили варіант LUS-протоколу, в якому зафіксовано всі етапи УЗД із максимальним охопленням об'єму обох легень за чітким алгоритмом. Протокол має графічну форму, зрозумілу ультразвукову семіотику та діагностичні бальні критерії тяжкості ураження легень.

ВИСНОВКИ. 1. Клінічні дані вказують на доцільність та ефективність використання УЗД легень для динамічного спостереження за хворими на пневмонію, спричинену SARS-CoV-2, особливо в киснезалежних пацієнтів біля їхнього ліжка (принцип POCUS). 2. Оптимізація використання рентгенологічних методів діагностики за рахунок УЗД дає змогу зменшити променеве навантаження на пацієнта. 3. Використання УЗД легень дає можливість адекватнішого прийняття рішень щодо необхідності інтенсивної й інтервенційної терапії, сприяє швидшому встановленню влучних діагнозів, покращенню надання медичної допомоги, скороченню строків перебування пацієнтів у відділеннях інтенсивної терапії, а також зменшенню сумарних затрат на лікування. 4. За рахунок обмеження фізичного контакту з пацієнтом знижується вплив SARS-CoV-2 на медичних працівників. 5. Стандартизований український протокол УЗД легень забезпечує доступність, ефективність і чітку інтерпретацію отриманих даних у разі його використання різними лікарями в різних медичних закладах. Інтегрування протоколу в ультразвуковий апарат забезпечує оптимізацію процесу роботи.

КЛЮЧОВІ СЛОВА: ультразвукова діагностика легень, протокол УЗД легень, COVID-пневмонія, LUS, BLUE-протокол, POCUS.

Standardized protocol for ultrasound diagnosis of the lungs with COVID-19

О.М. Safonova¹, О.В. Dynnyk², G.L. Gumeniuk³, V.A. Lukiianchuk⁴, H.V. Linska⁵, M.S. Brovchenko¹, V.V. Panasiuk¹, S.O. Soliaryk⁴

1. Kyiv City Clinical Hospital № 18, Kyiv, Ukraine

2. Institute of Elastography, Kyiv, Ukraine

3. National University of Health of Ukraine named after P.L. Shupyk, Kyiv, Ukraine

4. Kyiv City Clinical Hospital № 4, Kyiv, Ukraine

5. SI "Institute of Neurology, Psychiatry and Narcology of the NAMS of Ukraine", Kharkiv, Ukraine

Conflict of interest: none

BACKGROUND. The era of coronavirus disease (COVID-19) set the such task for lung ultrasound (LUS): to identify the presence of COVID-pneumonia, its differential diagnosis with other conditions which characterized by interstitial edema, determining the severity of lung damage and its location, the dynamics of pulmonary changes tissue, the development of complications, as well as to assess the effectiveness of personalized therapy.

OBJECTIVE. To develop a national LUS protocol for COVID-19 based on a balance of completeness of information with the optimal minimum of time and effort for medical staff, who often do not specialize in ultrasound using, with ultrasound equipment of basic and middle classes.

MATERIALS AND METHODS. A total of 1576 patients with COVID-19 were examined. There were 810 women (51.4 %) and 766 men (48.6 %). The age of the examined patients was in the range of 18-83 years, the average age was 52.3±14.6 years. 4710 LUS were performed, of which 1572 were repeated and 3144 – in the dynamics. Polysystemic ultrasound was performed in 275 patients. Ultrasound devices of both domestic and foreign production were used: Soneus P7 (Ultrasine, Ukraine), HandyUsound (Ukraine), Xario, USAP-770A (Toshiba, Japan), GE Venue (General Electric, USA) and TE7 COVID (Mindray, China) with ultrasound probes of convex, linear and microconvex formats.

RESULTS. Summarizing our own experience with patients with COVID-19 in 2020-2021, we have developed a version of the LUS-protocol, which has a convenient form of recording all stages of ultrasound with maximum coverage of the entire volume of both lungs according to a clear algorithm, a graphical form, clear ultrasound semiotics and diagnostic scoring criteria for the severity of lung damage.

CONCLUSIONS. 1. Clinical data indicate the feasibility and effectiveness of using LUS for dynamic monitoring of patients with pneumonia caused by SARS-CoV-2, especially in oxygen-dependent patients at their bedside (POCUS principle). 2. Optimization of the use of radiological diagnostic methods due to ultrasound makes it possible to reduce the radiation dose of the patient. 3. The use of LUS allows more adequate decision-making on the need for intensive and interventional therapy, leads to faster diagnosis, improved medical care, reduced length of stay of patients in ICU, as well as reducing the total cost of treatment. 4. Ability to reduce the impact of SARS-CoV-2 on healthcare professionals by limiting physical contact with the patient. 5. The standardized Ukrainian protocol of LUS provides availability, efficiency and clear interpretation of the received data at its use by different doctors in different medical institutions. The integration of the protocol in to the ultrasound machine provides optimization of the workflow process.

KEY WORDS: ultrasound diagnostics of lungs, pulmonary ultrasound protocol, COVID-pneumonia, LUS, BLUE-protocol, POCUS.

Стандартизованный протокол ультразвуковой диагностики легких при COVID-19

О.Н. Сафонова¹, О.Б. Дынный², Г.Л. Гуменюк³, В.А. Лукьянчук⁴, А.В. Линская⁵, М.С. Бровченко¹, В.В. Панасюк¹, С.А. Солярик⁴

1. КНП «Киевская городская клиническая больница № 18», г. Киев, Украина
2. Институт эластографии, г. Киев, Украина
3. Национальный университет здравоохранения Украины им. П.Л. Шупика, г. Киев, Украина
4. КНП «Киевская городская клиническая больница № 4», г. Киев, Украина
5. ГУ «Институт неврологии, психиатрии и наркологии НАМН Украины», г. Харьков, Украина

Конфликт интересов: отсутствует

ОБОСНОВАНИЕ. Эпоха коронавирусной болезни (COVID-19) поставила следующие задачи для ультразвукового исследования (УЗИ) легких (Lung Ultrasound – LUS): выявление COVID-пневмонии, ее дифференциальная диагностика с другими состояниями, характеризующимися интерстициальным отеком, определение степени выраженности легочного поражения и его локализации, динамики выявленных изменений легочной ткани, развития осложнений, а также оценка эффективности персонализированной терапии.

ЦЕЛЬ. Разработка национального протокола УЗИ легких при COVID-19 на принципах баланса полноты информации с оптимальным минимумом затрат времени и усилий для медицинского персонала, который зачастую не имеет специализации по УЗИ, с применением ультразвукового оборудования базового и среднего классов.

МАТЕРИАЛЫ И МЕТОДЫ. Обследовано в общем 1576 пациентов с COVID-19. Женщин было 810 (51,4 %), а мужчин – 766 (48,6 %). Возраст обследованных находился в диапазоне 18-83 года, средний возраст – 52,3±14,6 года. Проведено 4710 УЗИ легких, из них 1572 – повторно и 3144 – в динамике. У 275 пациентов было выполнено полисистемное УЗИ. Применялись ультразвуковые аппараты как отечественного, так и зарубежного производства: Soneus P7 («Ультрасайн», Украина), HandyUsound (Украина), Xario, USAP-770A (Toshiba, Япония), GE Venue (General Electric, США) и TE7 COVID (Mindray, Китай) с ультразвуковыми датчиками конвексного, линейного и микроконвексного форматов.

РЕЗУЛЬТАТЫ. Обобщив свой опыт работы с больными COVID-19 в 2020-2021 годах, мы разработали вариант LUS-протокола, который фиксирует все этапы УЗИ с максимальным охватом объема обоих легких по четкому алгоритму. Протокол имеет графическую форму, понятную ультразвуковую семиотику и диагностические бальные критерии тяжести поражения легких.

Висновки. 1. Клинические данные указывают на целесообразность и эффективность использования УЗИ легких для динамического наблюдения за больными пневмонией, вызванной SARS-CoV-2, особенно у кислородозависимых пациентов у их кровати (принцип POCUS). 2. Оптимизация использования рентгенологических методов диагностики за счет УЗИ позволяет уменьшить лучевую нагрузку на пациента. 3. Использование УЗИ легких дает возможность более адекватного принятия решений о необходимости интенсивной и интервенционной терапии, способствует более быстрому установлению точных диагнозов, улучшению оказания медицинской помощи, сокращению сроков пребывания пациентов в отделениях интенсивной терапии, а также уменьшению суммарных затрат на лечение. 4. За счет ограничения физического контакта с пациентом снижается влияние SARS-CoV-2 на медицинских работников. 5. Стандартизированный украинский протокол УЗИ легких обеспечивает доступность, эффективность и четкую интерпретацию полученных данных при его использовании различными врачами в различных медицинских учреждениях. Интегрирование протокола в ультразвуковой аппарат обеспечивает оптимизацию процесса работы.

Вступ

У всьому світі ультразвукове дослідження (УЗД) легень біля ліжка хворого (Point-of-Care Ultrasound – POCUS) при гострій респіраторній недостатності та гострому респіраторному дистрес-синдромі є одним із найпоширеніших і значущих методів діагностики [1].

Класичні роботи піонерів УЗД легень (Bedside Lung Ultrasound in Emergency – BLUE-protocol) – D. Lichtenstein і співавторів – свого часу довели велике значення цього методу при веденні пацієнтів із гострими станами, що характеризуються задухою різної етіології (при захворюваннях легень або серцево-судинної системи) [2, 3]. BLUE-протокол – простий, дає змогу швидко (менш ніж за 3 хвилини) діагностувати причину задухи (дихальна чи серцева недостатність, тромбоемболія легеневої артерії (ТЕЛА), загострення хронічного обструктивного захворювання легень або напад бронхіальної астми). Метою створення BLUE-протоколу було проведення ургентного адекватного лікування, котре, своєю чергою, сприяє швидкому поліпшенню стану, що загрожує життю пацієнта. Саме ультразвукова (УЗ) семіотика дає можливість приймати вчасне правильне рішення щодо вибору терапевтичних дій, щоб якомога раніше розпочати специфічне етіотропне лікування [4].

Епоха коронавірусної хвороби (COVID-19) поставила такі завдання для УЗД легень (Lung Ultrasound – LUS): виявлення COVID-пневмонії, її диференційна діагностика з іншими станами, що характеризуються інтерстиційним набряком, визначення ступеня вираженості легеневого ураження та його локалізації, динаміки виявлених змін легеневої тканини, розвитку ускладнень, а також оцінка ефективності персоналізованої терапії [5-7].

УЗД, без сумніву, є необхідним методом для виявлення й оцінки характеру уражень інших органів і систем при COVID-19, які можуть супроводжувати патологічні зміни в легенях. Окрім того, УЗ-навігація залишається класичним засобом контролю за прицільних інтервенційних втручань на легенях, плеврі та середостінні [8, 9].

Цікавим застосуванням УЗД легень є корекція параметрів штучної вентиляції легень (ШВЛ) й оцінка ефективності режимів вентиляції в пацієнтів, які перебувають у відділеннях інтенсивної терапії (ВІТ), а також вентилятор-індукованих змін легень: пневмотораксу, ателектазу, вогнищ гіповентиляції й ознак дистрофії діафрагми зі втратою її функції [10, 11].

За час боротьби з пандемією COVID-19 було запропоновано численні протоколи УЗД легень (модифікації BLUE-протоколу, CLUE-протокол) [7, 12-14]. Постало питання узагальнення світового та власного досвіду виконання УЗД легень й адаптації наявних протоколів до вітчизняних умов.

Метою роботи стало розроблення національного протоколу УЗД легень при COVID-19 на засадах балансу повноти інформації з оптимальним мінімумом витрат часу та зусиль для медичного персоналу, що часто не має спеціалізації з УЗД, із застосуванням УЗ-обладнання базового та середнього класів.

Узагальнивши власний досвід роботи з хворими на COVID-19 у 2020-2021 роках, ми розробили варіант LUS-протоколу, в якому зафіксовано всі етапи УЗД із максимальним охопленням об'єму обох легень за чітким алгоритмом. Протокол має графічну форму, зрозумілу УЗ-семіотику та діагностичні бальні критерії тяжкості ураження легень. Український варіант LUS-протоколу був затверджений на засіданні робочої групи в лютому 2021 року, в тому числі на виконання рішення виконкому Асоціації радіологів України про створення національних протоколів променевої діагностики ураження легень при COVID-19 від 3 грудня 2020 року.

Особливістю українського варіанта LUS-протоколу є адаптація світових напрацювань до умов вітчизняної медичної допомоги з урахуванням її переваг і недоліків. Чіткий алгоритм виконання УЗД легень із лаконічною фіксацією знахідок у протоколі дає змогу зменшити витрати часу та зусиль на діагностику в складних умовах праці персоналу. Документальне оформлення протоколу є наочним та інтуїтивно зрозумілим не тільки для дослідника, а й для колег-клініцистів. Цей протокол має забезпечити адекватне спостереження за динамікою патологічних змін у легенях, зумовлених насамперед коронавірусною інфекцією. Тривають подальші дослідження й апробація протоколу у хворих із патологією легень іншої етіології: бактеріальна пневмонія, хронічне обструктивне захворювання легень і бронхіальна астма, ТЕЛА, професійні патології тощо.

Було запропоновано форму протоколу УЗД легень у вигляді таблиці результатів, де кожній стандартній точці дослідження відведена власна графа, обов'язкова для заповнення, незалежно від того, є патологічні зміни чи ні.

ОРИГІНАЛЬНЕ ДОСЛІДЖЕННЯ

Із метою збільшення кількості фіксованих у протоколі даних під час виконання дослідження та зменшення часу на записи під таблицею результатів наведена таблиця УЗ-семіотики патології легень з інтерпретацією всіх можливих скорочень. Оператор-дослідник має можливість просто та швидко зафіксувати візуалізовані УЗ-патерни за допомогою умовних скорочень у відповідній графі таблиці результатів.

Для полегшення адаптації й анатомічної навігації положення УЗ-датчика під час сканування робочою групою розроблено рисунок сегментарної будови легень, на якому представлена скелетотопія легень зі схематично розташованими стандартизованими зонами обстеження.

Матеріали та методи

Запропонований протокол УЗД легень при COVID-19 було впроваджено й апробовано на власному досвіді, набутому в період із березня 2020 року по травень 2021 року. За цей час на базах КНП «Київська міська клінічна лікарня № 18» (відділення нейрореабілітації з інфекційними ліжками та відділення анестезіології), КНП «Київська міська клінічна лікарня № 4» (відділення інтенсивної терапії), ДУ «Національний інститут фізичної та пульмонології ім. Ф.Г. Яновського НАМН України» (відділення анестезіології та інтенсивної терапії, відділення реабілітації постковідних пацієнтів), ДУ «Інститут неврології, психіатрії та наркології НАМН України» було обстежено загалом 1576 пацієнтів. Жінок було 810 (51,4 %), а чоловіків – 766 (48,6 %). Вік обстежених перебував у діапазоні 18-83 роки, середній вік – 52,3±14,6 року.

Проведено 4710 УЗД легень, із них 1572 – повторно та 3144 – у динаміці. У 275 пацієнтів було виконано полісистемне УЗД з урахуванням характеру й тяжкості ураження: серця та судин, органів черевної порожнини, нирок, лімфатичних залоз різних локалізацій. Застосовувалися УЗ-апарати як вітчизняного, так і закордонного виробництва.

Вітчизняна техніка була представлена мобільним апаратом Soneus P7 («Ультрасайн», Харків) і ручним апаратом HandyUsound (Київ) із таким набором УЗ-датчиків: конвексний 1-6 МГц, лінійний 4,5-12 МГц і мікроконвексний 3,6-9 МГц. В обидва апарати було інтегровано наш протокол УЗД легень (рис. 1), що давало лікарю-оператору змогу швидко заповнити розкриті меню відповідно до точок сканування й отримати готовий протокол для друку. Це особливо важливо в разі напруженої роботи (30 і більше протоколів за робочу зміну).

Серед імпоротної техніки були апарати Xario, USAP-770A (Toshiba, Японія), GE Venue (General Electric, США) та TE7 COVID (Mindray, Китай).

GE Venue – це спеціалізована система з набором інструментів на основі штучного інтелекту для УЗД під час невідкладних втручань. Штучний інтелект у цьому УЗ-апараті допомагає лікарям-клініцистам із малим досвідом проведення УЗД легень шляхом автоматичного визначення В-ліній – УЗ-симптому набряку інтерстиція легень (рис. 2).

У планшетному УЗ-апараті TE7 COVID реалізовано високочутливий метод виявлення інтерстиційної рідини в легенях, що візуалізується у вигляді В-ліній, які утворюються внаслідок кардіогенного та некардіогенного на-

Cardio	self	R	GYN	OB	SMP	Comment to Lungs
VAS	oxygen		PED	TCD	Lungs	
PatBreath	MechVent					
PatPos						
Right	BO	CO				
R1	B+	C+				
R2	B++	C++				
R3	B+++	C+++				
R4						
R5						
R6						
R7						
R8						
RightPleurCav	absent					
PleurEff	minor					
VolApprox	moderate					
PericardEff	considerable					
	absent					

Рис. 1. Апаратний український протокол для УЗД легень (Soneus P7, «Ультрасайн», Харків)

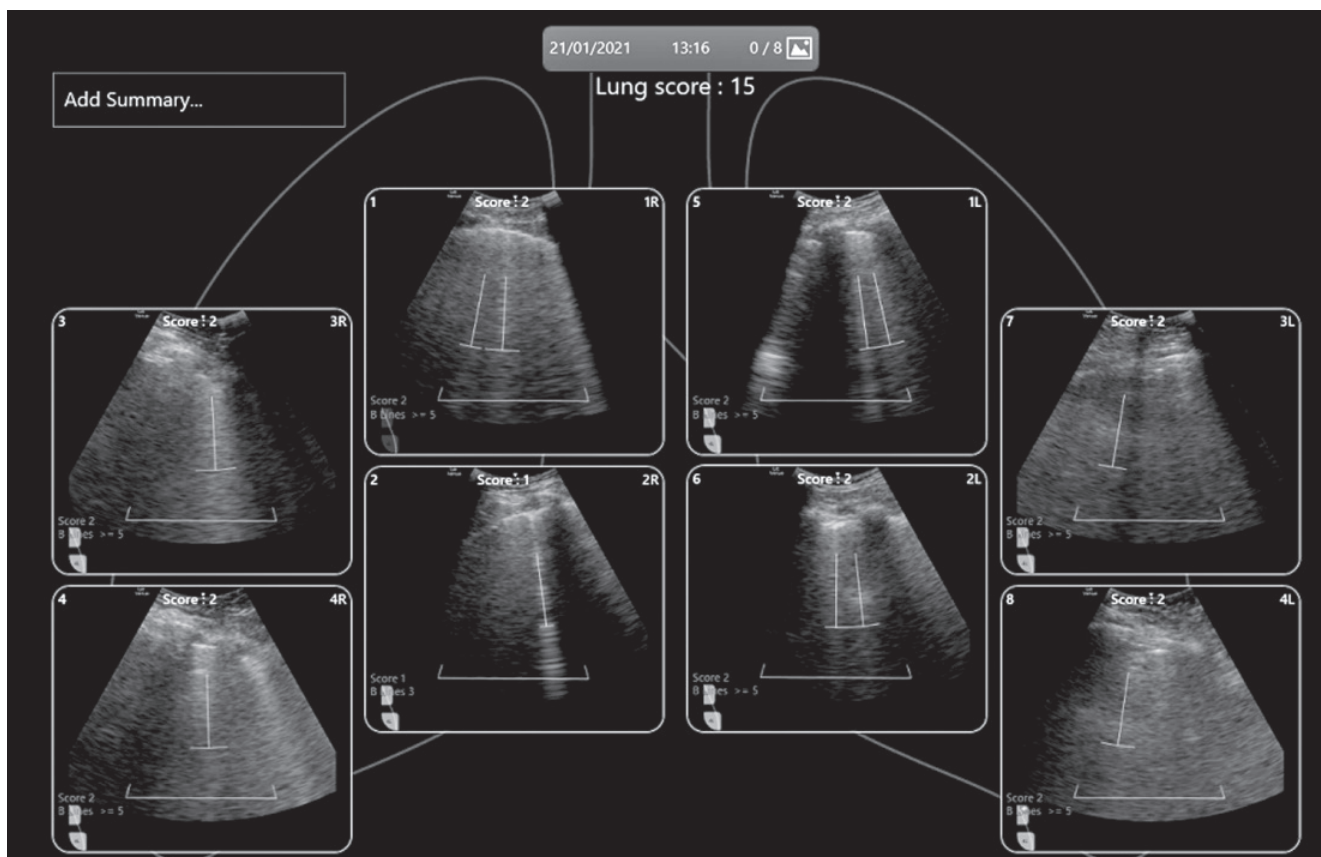


Рис. 2. Штучний інтелект в УЗ-апараті нового покоління GE Venue (General Electric, США) самостійно визначає В-профіль зі збереженням зображення відповідно до зони обстеження легень

брюку легень, спеціально для боротьби з COVID-19 (рис. 3). Спеціалізоване програмне забезпечення допомагає виконати автоматичний розрахунок об'єму циркулювальної рідини (Smart IVC), автоматичне визначення В-лінії (Smart B-line), розширену візуалізацію для голка при інтервенційних процедурах (iNeedle™). Цей УЗ-апарат не має клавіатури, замість неї використовується 15-дюймовий сенсорний екран, який витримує повну глибину дезінфекції й дає оператору змогу працювати в захисних рукавичках.

УЗ-семіотика ураження легень при COVID-19 наведена на рисунку 4 та в таблиці 1.

Результати та їх обговорення

Робоча група виконала завдання з широкого впровадження національного протоколу УЗД легень відповідно до принципу POCUS. Європейська федерація товариств з ультразвукової діагностики в медицині та біології (EFSUMB) дає таке визначення POCUS: це діагностична чи лікувальна процедура із застосуванням УЗ-візуалізації за місцем потреби, яка проводиться клініцистом під час огляду пацієнта, щоб забезпечити точну оцінку поточного стану та клінічного ведення хворого [15, 16]. В основу нашого протоколу було покладено два документи:

Таблиця 1. Інтерпретація умовних скорочень національного протоколу УЗД легень

А-лінії	A	А-лінії наявні
	A0	А-лінії відсутні
В-лінії	B0	<3 у вікні огляду в міжребер'ї / норма
	B+	3-7 у вікні огляду / легкі інтерстиційні зміни
	B++	>7 у вікні огляду / помірні інтерстиційні зміни
	B+++	Зливні В-лінії / виражені інтерстиційні зміни
Консолідація	C0	Відсутні ознаки
	C+	Нерівна лінія плеври, малі субплевральні консолідації
	C++	Невелика площа консолідації глибиною до 1 см
	C+++	Велика зона консолідації

Примітка: один «+» приблизно відповідає 2% ураження для кожної легені окремо.

ОРИГІНАЛЬНЕ ДОСЛІДЖЕННЯ

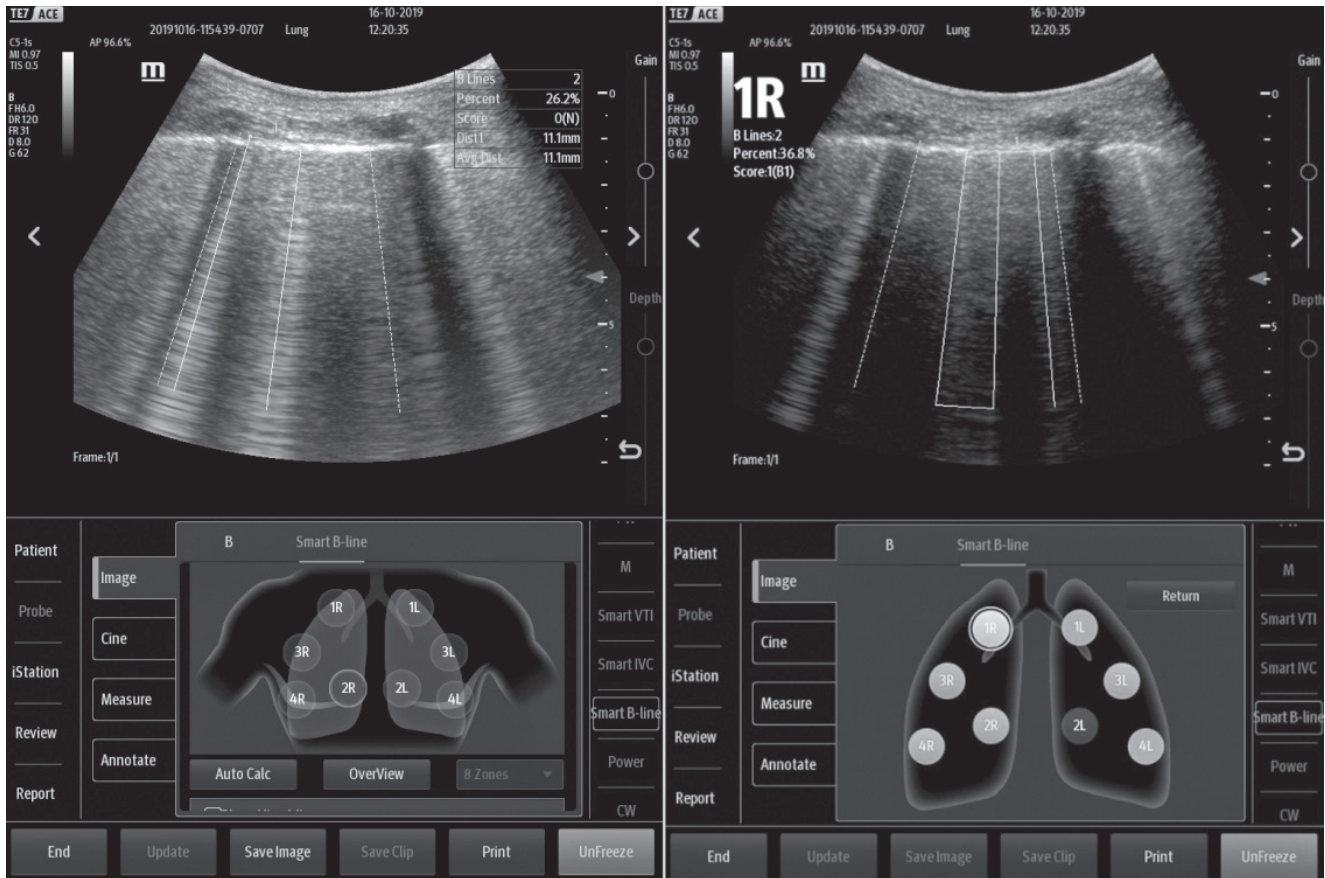


Рис. 3. Автоматичне визначення В-ліній (Smart B-line) у планшетному УЗ-апараті TE7 COVID (Mindray, Китай)

LUS-протокол WFUMB/EFSUMB і рекомендації Всесвітньої організації охорони здоров'я [7, 17].

Український протокол УЗД легень при COVID-19 (варіант для догоспітального етапу) складається з таких розділів:

1-й розділ – «Паспортні дані»: назва закладу та відділення, дата й час виконання УЗД, прізвище, ім'я та по батькові пацієнта, його вік, прізвище, ім'я та по батькові лікаря, що виконав процедуру й оформив протокол, назва УЗ-апарата, асортимент УЗ-датчиків, які були застосовані.

2-й розділ – «Клінічний стан пацієнта»: дихання (самостійне, кисень) і положення пацієнта під час УЗД (сидить, стоїть, лежить).

3-й розділ – рисунок сегментарної будови легень зі скелетотопією: має на меті спрощення процедури навігації положення УЗ-датчика на тілі пацієнта за анатомічними орієнтирами під час УЗД з ехосеміотикою ураження легень.

4-й розділ – «Таблиця результатів»: складається з двох колонок, що дає можливість оцінювати (в балах) знахідки при УЗД правої та лівої легень. Ехосеміотика (головні УЗ-ознаки) ураження легень зашифровані в символах. Їх наявність оператор вказує в балах для кожної з 8 точок сканування білатерально: 2 точки – передній акустичний доступ (точки 1 і 2), 2 точки – бічний акустичний доступ (точки 3 та 4), 4 точки – задній акустичний доступ (точки 5-8). Також необхідно вказати наявність плеврального випоту для правої та лівої плевральних

порожнин з оцінкою кількості рідини (відсутня, мало, помірно, багато).

5-й розділ – «Висновок»: тут оператор має надати власне висновок про стан легень і плеври за даними УЗД.

6-й розділ – таблиця з УЗ-семіотикою ураження легень для інтерпретації умовних скорочень національного протоколу УЗД легень (табл. 1, рис. 5).

У варіанті протоколу УЗД легень для стаціонара (де перебувають пацієнти в тяжкому стані (стор. 8)) до 2-го розділу додано інформацію про механічну вентиляцію легень, а в 4-му розділі після таблиці результатів необхідно уточнити стан плеври та центральної гемодинаміки: випіт у плевральних порожнинах приблизним об'ємом (праворуч і ліворуч у см³); випіт у перикарді (відсутній/наявний); нижня порожниста вена (діаметр просвіту в см) та її дихальні екскурсії (на скільки відсотків спадається), серце (фракція викиду, %).

У протоколі LUS від WFUMB/EFSUMB наголошується, що під час проведення процедури самозахист оператора зокрема та всього медичного персоналу загалом є головним пріоритетом, особливо за наявності COVID-19. Також протокол містить рекомендації щодо повного особистого захисту й захисту УЗ-обладнання від крапельної та повітряно-крапельної передачі інфекції, оскільки передбачається тісний контакт із пацієнтом [7].

Важливо уникати пози розтягування оператора над пацієнтом при скануванні лівого боку останнього (особливо коли він лежить на лівому боці ліжка), бо в такій

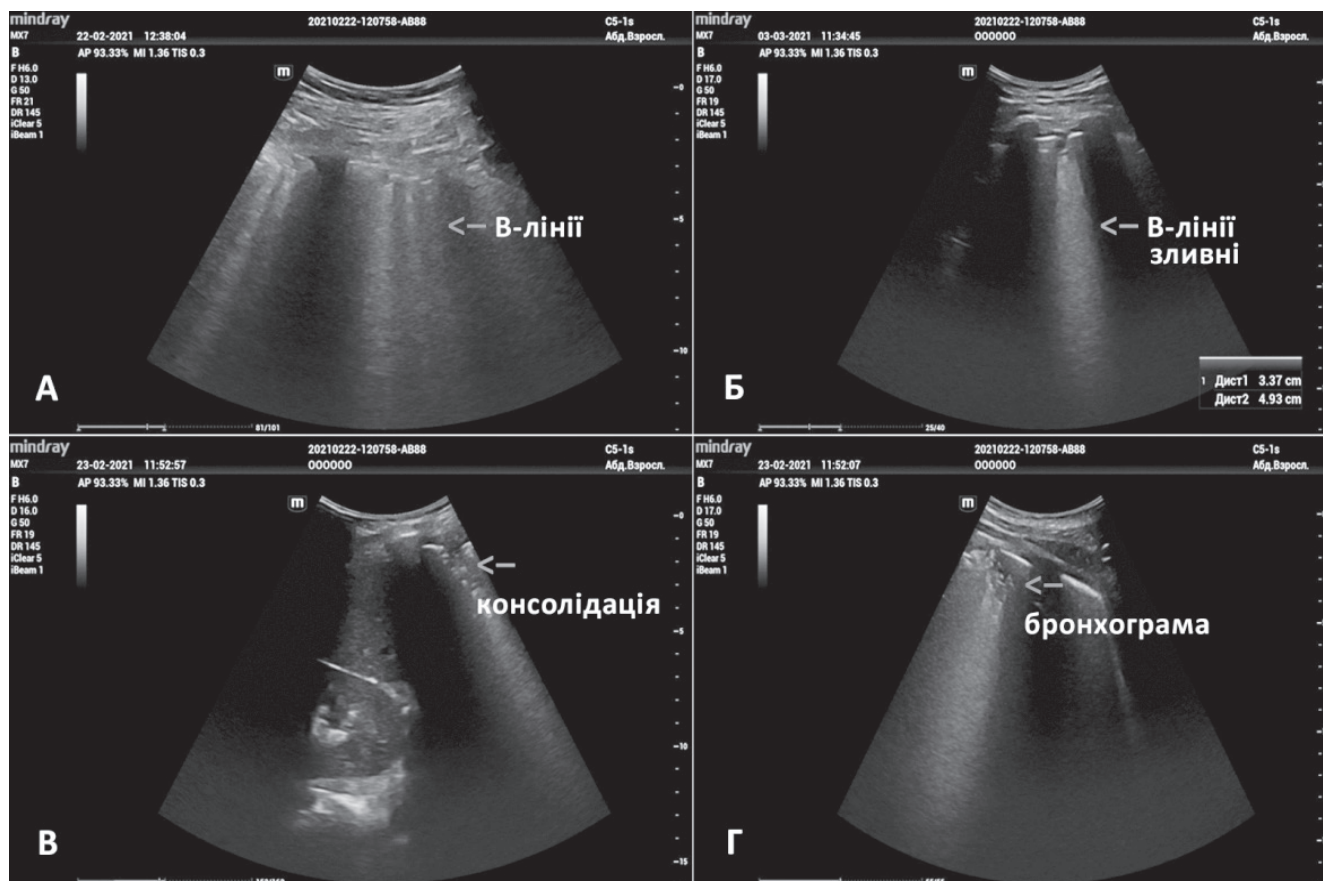


Рис. 4. УЗ семіотика ураження легень при COVID-19. А) В-лінії у вигляді «хвоста комети» є маркерами інтерстиціального набряку легень; Б) В-лінії зливної характеру у вигляді «білої легені» відповідають патерну «матового скла» при комп'ютерній томографії; В) Альвеолярна консолідація (уцілювання, опечінкування) легень. Глибока (дальня від УЗ датчика) межа консолідації представлена нерівною рваною лінією, що має гіперехогенний вигляд і межує зі здоровою аерованою тканиною легень; Г) УЗ «аеробронхограма» – має вигляд множинних точкових чи лінійних (інколи гіллястих) гіперехогенних структур, які розташовані в зоні альвеолярної консолідації. Джерелом ехо є повітря всередині бронхіол чи бронхів

позиції обличчя лікаря наближається до обличчя пацієнта, що невиправдано збільшує ризик інфікування. Потрібно також обмежити час сканування в цих випадках. Варто застосовувати належний гігієнічний протокол та, якщо змога, захисне плівкове покриття для УЗ-приладу [18, 19].

Один з основних принципів УЗД легень, який сформулювали D. Lichtenstein і співавтори (1993-2011), звучить так: «УЗД легень дуже добре виконується за допомогою простого обладнання» [2, 3].

Для оптимального міжреберного УЗД плеври та легень рекомендується використовувати конвексний або мікроконвексний УЗ-датчик (2-6 МГц). Метою УЗ-візуалізації є пошук артефактів, які мають діагностичну значущість, а саме: реверберації на межі «м'які тканини грудної стінки / субплевральне повітря» – А-лінії, нерівності поверхні плеври й ультразвукові В-лінії (при патологічному накопиченні рідини в альвеолах та інтерстиції субплевральних відділів легень В-ліній стає більше й вони зливаються одна з іншою).

Як відзначають піонери застосування BLUE-протоколу в Україні (О.О. Валенко та співавтори, 2018), саме

розпізнавання й інтерпретація комбінації УЗ-артефактів надає доступ до великого масиву діагностичної інформації. УЗ-семіотика дає змогу приймати вчасні адекватні рішення щодо вибору терапевтичних дій, щоб якомога раніше розпочати специфічне лікування [20].

У разі накопичення вільної рідини в плеврі та значної кількості рідини в альвеолах субплевральних відділів з'являється акустична можливість отримати пряму УЗ-візуалізацію патологічно зміненої тканини легень – ознак консолідації легень і повітряної бронхограми.

Виявлення й інтерпретація патологічних порожнин у легеневій тканині, що містять рідину (абсцеси, каверни тощо), потребують особливих знань і практичних навичок оператора. Проте задля правильного розуміння діагностичної суті УЗ-зображень за інтерстиційного набряку легень у разі COVID-19 не обов'язково мати специфічні знання у сфері УЗД.

Мінімум знань оператора при LUS: В-режим – двовимірний режим УЗ-візуалізації в реальному часі в сірій шкалі; М-режим – одновимірний режим сірої шкали для візуалізації структур, які рухаються (скорочення серця, рух клапанів серця та дихальні рухи легень).

ОРИГІНАЛЬНЕ ДОСЛІДЖЕННЯ

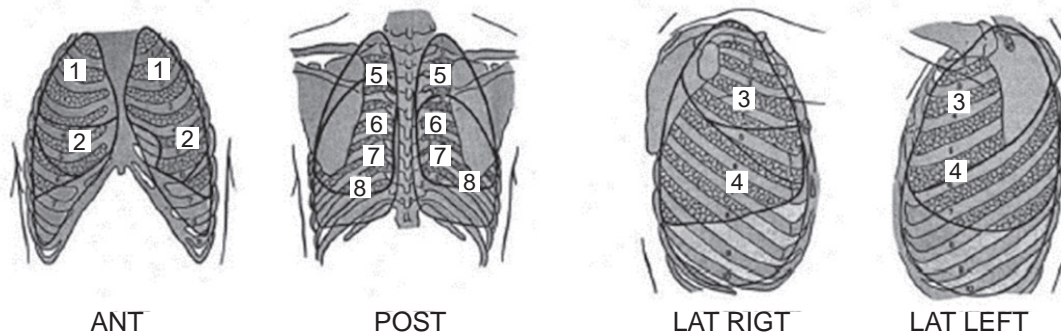
Протокол ультразвукового дослідження легень (Амбулаторно)

Пацієнт: _____

Дата/час УЗД: _____

Дихання пацієнта: самостійне, кисень

Положення пацієнта: сидить, стоїть, лежить



Проекція правої легені:		Проекція лівої легені:	
	A/A0/ B0/B+/B++/B+++/ C0/C+/C++/C+++		A/A0/ B0/B+/B++/B+++/ C0/C+/C++/C+++
R1		L1	
R2		L2	
R3		L3	
R4		L4	
R5		L5	
R6		L6	
R7		L7	
R8		L8	

Плевральний випіт: Права плевральна порожнина

Відсутня/ мало/ помірно/ багато

Ліва плевральна порожнина

Відсутня/ мало/ помірно/ багато

Заключення: _____

А-лінії	A	А-лінії наявні
	A0	А-лінії відсутні
В-лінії	B0	Менше 3-х в вікні огляду в міжребір'ї / норма
	B+	3-7 у вікні огляду/легкі інтерстиційні зміни
	B++	7 і більше у вікні огляду /помірні інтерстиційні зміни
	B+++	Зливні В-лінії/ виражені інтерстиційні зміни
Консолідація	C0	Відсутні ознаки
	C+	Нерівна лінія плеври, малі субплевральні консолідації
	C++	Невелика площа консолідації глибиною до 1 см
	C+++	Велика зона консолідації

Один «+» приблизно відповідає 2 % ураження для кожної легені окремо.

Лікар: _____

УЗ-апарат/датчики: _____

ОРИГІНАЛЬНЕ ДОСЛІДЖЕННЯ

О.О. Валенко та співавтори радять розпочинати практику відразу після ознайомлення з такими ключовими УЗ-ознаками нормальної легені: плевральна лінія, ковзання легень, А-лінії, В-лінії [20].

Перш ніж переходити до визначення патологічних ознак, варто здійснити принаймні 10-15 досліджень нормальних легень за стандартними точками з розпізнаванням ключових УЗ-ознак профілю нормальної легені. Це А-профіль із ковзанням легені (горизонтальні лінійні артефакти, повторювані на однаковій відстані один від одного, з ознакою ковзання легені). У нормі допускається до 3 вертикальних артефактів В-ліній [2, 3, 20].

Єдина затверджена форма протоколювання УЗД легень при COVID-19 дає змогу систематизувати алгоритм дій під час дослідження, щоб уникнути втрати важливої інформації, мінімізувати суб'єктивність лікарів. Окрім того, вона забезпечує відтворюваність результатів дослідження різними лікарями, а також створює необхідні передумови для якісного моніторингу перебігу захворювання й ефективності терапії.

D. Lichtenstein і співавтори (2011) зазначають, що використання діагностичного ультразвуку у вигляді усталеного алгоритму (BLUE-протоколу) допомагає [3]:

- поліпшити якість рішень щодо необхідності інтервенційної терапії;
- збільшити швидкість установлення влучних діагнозів;
- покращити медичну допомогу загалом;
- зменшити терміни перебування пацієнтів у відділенні анестезіології та інтенсивної терапії;
- скоротити сумарні витрати на лікування.

Ці тези цілком справедливі й для ситуації з COVID-19.

Переваги LUS-протоколу при COVID-19 перед BLUE-протоколом:

1. При COVID-19 провідними є інтерстиційний набряк легень і пневмонія, виявлення та відстеження динаміки яких і є метою УЗД у цьому випадку.
2. Широта використання – УЗД за принципом POCUS можуть застосовувати лікарі різних спеціальностей на різних етапах надання допомоги.

3. Доступність – можливість виконання обстеження біля ліжка хворого (особливо з огляду на те, що більшість COVID-пацієнтів є киснезалежними та не можуть самостійно пересуватися відділенням), миттєва інтерпретація даних.
4. Простота – виконання УЗД легень за LUS-протоколом не потребує складного спеціалізованого УЗ-обладнання.
5. Висока швидкість діагностування ступеня дихальної недостатності.
6. Можливість ранжування пацієнтів за тяжкістю на до-госпітальному та госпітальному етапах.
7. Відтворюваність та інтерпретація отриманих даних різними фахівцями, особливо під час епідемії, що досі триває.
8. Наочність – візуалізація динаміки патоморфологічних змін у відповідь на терапевтичні втручання, що дає змогу адекватно оцінити їхню ефективність.
9. Сприяння обґрунтованій тактиці ведення пацієнта, прийняттю рішень щодо необхідності інтенсивної й інтервенційної терапії.
10. За чутливістю та специфічністю УЗД легень за LUS-протоколом прирівнюється до комп'ютерної томографії (КТ). Частота правильних діагнозів у пацієнтів із дихальною недостатністю сягає 90,5 % [7, 21, 22].

Саме детальність LUS-протоколу дає змогу ретельно враховувати всі УЗ-патерни та відстежувати динаміку хвороби як в умовах стаціонара, так і на амбулаторному прийомі.

Роботи D. Lichtenstein і співавторів підтверджують високу діагностичну цінність і чутливість УЗД легень для виявлення плеврального випоту, консолідаційних змін легень та інтерстиційного синдрому, що не поступається КТ (табл. 2), але рентгенологічні методи мають недоліки у вигляді додаткового променевого навантаження, необхідності транспортування та вимушеного положення пацієнта чи необхідності транспортування громіздкої рентгенологічної апаратури до ліжка пацієнта [2-4, 23, 24].

Таблиця 2. Показники ЯЖ за шкалами опитувальників SF-36 та GSRS у хворих на ХП у поєднанні із ХОЗЛ, курців і некурців

Патологічна ознака	Аускультация, %	Рентгенографія, %	УЗД, %
<i>Плевральний випіт</i>			
Чутливість	42	39	92
Специфічність	90	85	93
Діагностична точність	61	47	93
<i>Альвеолярна консолідація</i>			
Чутливість	8	68	93
Специфічність	100	95	100
Діагностична точність	36	75	97
<i>Інтерстиційний синдром</i>			
Чутливість	34	60	98
Специфічність	90	100	88
Діагностична точність	55	72	95

ОРИГІНАЛЬНЕ ДОСЛІДЖЕННЯ

Слід зазначити, що УЗД легень є хоч і чутливим, але додатковим методом діагностики, ефективне застосування котрого можливе лише за наявності відповідного апаратного забезпечення, належної підготовки персоналу, що має певний досвід проведення цього дослідження. Тобто результати УЗД легень доповнюють, але не замінюють конвенційну рентгенографію органів грудної клітки (ОГК) або КТ легень. Потрібні зіставлення з одночасними та попередніми рентгенівськими та/або КТ-зображеннями, а також із клінічною картиною (включно з диференційним діагнозом).

Чому варто застосовувати спеціалізований УЗД-протокол при COVID-ураженні легень, а не давно відомий BLUE-протокол? Останній передбачає ургентне обстеження легень пацієнта в критичному стані з метою визначення наявності, етіології, диференційної діагностики серцевої чи дихальної недостатності, що виникла гостро (інфаркт, ТЕЛА, гідро- та пневмоторакс, гідроперикард, набряк легень тощо). Проте легені – досить об'ємний орган, тому для швидкості є сенс визначити стандартизовані точки дослідження.

Зазвичай у BLUE-протоколі це стандартні 12 точок доступу, по 6 для кожної легені:

- 2 – на передній поверхні;
- 2 – на бічній поверхні;
- 2 – на задній поверхні.

В українському LUS-протоколі при COVID-19 застосовані стандартні 16 точок УЗ-доступу, по 8 для кожної легені:

- 2 – на передній поверхні;
- 2 – на бічній поверхні;
- 4 – на задній поверхні.

Світовий і власний досвід свідчить, що саме LUS-протокол варто застосовувати на етапах надання медичної допомоги для оптимізації менеджменту пацієнта [24-26]:

1. Приймальне відділення COVID-лікарні – сортування хворих, яких доставила карета швидкої допомоги в спеціалізовані медичні заклади (наявність, обсяг і стадія ураження легень, показання до проведення КТ легень, яка залишається малодоступною в ургентних ситуаціях).

2. ВІТ – оцінка тяжкості ураження легень і щогодинна чи щодобова динамічна оцінка змін (рентгенографію ОГК та КТ не можна виконувати так часто), можливого «позиціонування» хворого, потреби в інтервенційних методах лікування (торакоцентез або торакопункція, дренирування грудної порожнини), корекція параметрів ШВЛ, адаптація тактики відлучення від ШВЛ.

3. Терапевтичне COVID-відділення – оцінка тяжкості ураження легень і його динаміки, клінічне замовлення (наростання тяжкості стану, одужання, перед випискою, необхідність реабілітації легень після COVID-19).

4. Реабілітація легень після COVID-19 – спостереження за перебігом і регресом ураження легень.

5. Амбулаторне ведення пацієнта – оцінка наявності та тяжкості ураження легень (показання до госпіталізації, вибір подальших діагностичних і терапевтичних процедур).

6. Екстрена медична допомога – оцінка наявності та тяжкості ураження легень (показання до госпіталізації, вибір подальших діагностичних і терапевтичних процедур).

У ході проведення досліджень із використанням УЗ-візуалізації мають бути забезпечені епідемічна безпека та захист персоналу й пацієнтів згідно з рекомендаціями МОЗ України щодо COVID-19. Найважливішими компонентами захисту є зонування кабінетів УЗД, обмеження контактів між потоками інфікованих і неінфікованих пацієнтів, обмеження контактів персоналу кабінетів УЗД, позмінна робота персоналу, обов'язкове застосування засобів індивідуального захисту. Прибирання кабінетів УЗД, ізоляція клавіатури УЗ-приладу й УЗ-датчика захисними плівковими покриттями, глибока дезінфекція та, де це можливо, стерилізація устаткування, а також меблів і самих кабінетів УЗД виконуються згідно з методичними рекомендаціями МОЗ України й EFSUMB/WFUMB [18, 19].

З огляду на полісистемний характер уражень при COVID-19, а також у разі наявності клінічних показань УЗД може бути застосована з метою оцінки стану інших систем і органів, а не тільки стану легень і плеври.

Висновки

1. Клінічні дані вказують на доцільність та ефективність використання УЗД легень для динамічного спостереження за хворими на пневмонію, спричинену SARS-CoV-2, особливо в киснезалежних пацієнтів біля їхнього ліжка (принцип POCUS).

2. Оптимізація використання рентгенологічних методів діагностики за рахунок УЗД дає змогу зменшити променеве навантаження на пацієнта.

3. Використання УЗД легень дає можливість адекватнішого прийняття рішень щодо необхідності інтенсивної й інтервенційної терапії, сприяє швидшому встановленню влучних діагнозів, покращенню надання медичної допомоги, скороченню строків перебування пацієнтів у ВІТ, а також зменшенню сумарних витрат на лікування.

4. За рахунок обмеження фізичного контакту з пацієнтом знижується вплив SARS-CoV-2 на медичних працівників.

5. Стандартизований український протокол УЗД легень забезпечує доступність, ефективність і чітку інтерпретацію отриманих даних у разі його використання різними лікарями в різних медичних закладах. Інтегрування протоколу в УЗ-апарат забезпечує оптимізацію процесу роботи.

Література

1. Pesenti A., Musch G., Lichtenstein D., Mojoli F., Amato M.B.P., Cinnella G. et al. Imaging in acute respiratory distress syndrome. *Intens. Care Med.* 2016; 42 (5): 686-98.
2. Lichtenstein D., Axler O. Intensive use of general ultrasound in the intensive care unit. *Intensive Care Medicine.* 1993; 19 (6): 353-5. doi.org/10.1007/bf01694712.
3. Lichtenstein D., Mezière G. The BLUE-points: three standardized points used in the BLUE-protocol for ultrasound assessment of the lung in acute respiratory failure. *Crit. Ultrasound J.* 2011; 3: 109-110.
4. Lichtenstein D. Lung ultrasound in the critically ill. *Ann. Intensive Care.* 2014; 4: 1. doi: 10.1186/2110-5820-4-1.
5. Фещенко Ю.І., Голубовська О.А., Дзюблик О.Я. та ін. Особливості ураження легень при COVID-19. *Укр. пульмон. журн.* 2021; 1: 5-14.
6. Peng Q.-Y., Wang X.-T., Zhang L.-N. Findings of lung ultrasonography of novel coronavirus pneumonia during the 2019-2020 epidemic. *Intens. Care Med.* 2020; 1-2. doi: 10.1007/s00134-020-05996-6.
7. Stock K., Horn R., Mathis G. Lung Ultrasound (LUS) Protocol. European Federation of Societies for Ultrasound in Medicine and Biology (EFSUMB). Available at: https://efsumb.org/wp-content/uploads/2021/01/Poster-A4-Lungenultraschall-Protokoll_DEGUM_SGUM_OEGM_V3_englisch_100420....pdf.
8. Huang Y. et al. A preliminary study on the ultrasonic manifestations of peripulmonary lesions of non-critical novel coronavirus pneumonia (COVID-19). Available at: <https://ssrn.com/abstract=3544750>.
9. Dargent A., Chatelain E., Kreitmann L. et al. Lung ultrasound score to monitor COVID-19 pneumonia progression in patients with ARDS. *PLoS ONE.* 2020; 15 (7): e0236312. <https://doi.org/10.1371/journal.pone.0236312>.
10. Soummer A., Perbet S., Brisson H., Arbelot C., Constantin J.-M., Lu Q. et al. Ultrasound assessment of lung aeration loss during a successful weaning trial predicts postextubation distress. *Crit. Care Med.* 2012; 40 (7): 2064-72. <https://doi.org/10.1097/CCM.0b013e31824e68ae>.
11. Mongodi S., Via G., Girard M., Rouquette I. et al. Lung ultrasound for early diagnosis of ventilator-associated pneumonia. *Chest.* 2016; 149 (4): 969-80. <https://doi.org/10.1016/j.chest.2015.12.012>.
12. Митьков В.В., Сафонов Д.В., Миткова М.Д. и др. Консенсусное заявление РАСУДМ об ультразвуковом исследовании легких в условиях COVID-19 (версия 1). *Ультразвуковая и функциональная диагностика.* 2020; 1: 24-45. doi: 10.24835/1607-0771-2020-1-24-45.
13. Soldati G., Smargiassi A., Inchingolo R. et al. Proposal for international standardization of the use of lung ultrasound for COVID-19 patients; a simple, quantitative, reproducible method. *J. Ultrasound Med.* 2020. doi: 10.1002/jum.15285.
14. Manivel V., Lesnewski A., Shamim S. et al. CLUE: COVID-19 lung ultrasound in emergency department. *Emerg. Med. Australas.* 2020 Aug; 32 (4): 694-696. doi: 10.1111/1742-6723.13546.
15. Soni N., Arntfield R., Kory P. Point-Of-Care Ultrasound. Philadelphia, PA: Elsevier. 2020; 502 p.
16. Zhu S.-T., Tao F.-Y., Xu J.-H. et al. Utility of point-of-care lung ultrasound for clinical classification of COVID-19. *Ultrasound in Medicine and Biology.* 2021; 47 (2): 214-221.
17. Smargiassi A., Soldati G., Borghetti A. et al. Lung ultrasonography for early management of patients with respiratory symptoms during COVID-19 pandemic. *J. Ultrasound.* 2020; 23 (4): 449-456. doi: 10.1007/s40477-020-00501-7.
18. EFSUMB Guideline. Christiane M., Nyhsen C., Humphreys H., Koerner R. et al. Infection prevention and control in ultrasound – best practice recommendations from the European Society of Radiology Ultrasound Working Group. *Insights Imaging.* 2017; 8: 523-535. <https://doi.org/10.1007/s13244-017-0580-3>.
19. World Federation for Ultrasound in Medicine and Biology (WFUMB) Safety Committee (Abramowicz J., Akiyama I., Evans D. et al.). World Federation for Ultrasound in Medicine and Biology Position Statement: how to perform a safe ultrasound examination and clean equipment in the context of COVID-19. *Ultrasound in Medicine and Biology.* 2020; 46 (7): 1821-1826.
20. Валенко О.О., Волков О.О., Бессараб А.С. Практичні аспекти використання ургентного сонографічного дослідження в диференційній діагностиці критичних респіраторних інцидентів (BLUE-protocol "Bedside Lung Ultrasound in Emergency"). *Періопераційна медицина.* 2018; 1 (1): 46-59.
21. Tung-Chen Y., Marti de Garcia M., Diez Tascon A. et al. Correlation between chest computed tomography and lung ultrasonography in patients with coronavirus disease 2019 (COVID-19). *Ultrasound in Medicine and Biology.* 2020; 46 (11): 2918-2926.
22. Zieleskiewicz L., Markarian T., Lopez A. et al. Comparative study of lung ultrasound and chest computed tomography scan in the assessment of severity of confirmed COVID-19 pneumonia. *Intensive Care Med.* 2020 Sep; 46 (9): 1707-1713. doi: 10.1007/s00134-020-06186-0.
23. Mongodi S., Orlando A., Arisi E. et al. Lung ultrasound in patients with acute respiratory failure reduces conventional imaging and health care provider exposure to COVID-19. *Ultrasound in Medicine and Biology.* 2020; 46 (8): 2090-2093.
24. Balik M., Plasil P., Waldauf P. et al. Ultrasound estimation of volume of pleural fluid in mechanically ventilated patients. *Intensive Care Med.* 2006; 32 (2): 318. doi: 10.1007/s00134-005-0024-2.

References

1. Pesenti A., Musch G., Lichtenstein D., Mojoli F., Amato M.B.P., Cinnella G. et al. Imaging in acute respiratory distress syndrome. *Intens. Care Med.* 2016; 42 (5): 686-98.
2. Lichtenstein D., Axler O. Intensive use of general ultrasound in the intensive care unit. *Intensive Care Medicine.* 1993; 19 (6): 353-5. doi.org/10.1007/bf01694712.
3. Lichtenstein D., Mezière G. The BLUE-points: three standardized points used in the BLUE-protocol for ultrasound assessment of the lung in acute respiratory failure. *Crit. Ultrasound J.* 2011; 3: 109-110.
4. Lichtenstein D. Lung ultrasound in the critically ill. *Ann. Intensive Care.* 2014; 4: 1. doi: 10.1186/2110-5820-4-1.
5. Feshchenko Y.I., Golubovska O.A., Dziublyk A.Y. et al. Pulmonary disease in COVID-19. *Ukr. Pulmonol. J.* 2021; 1: 5-14.
6. Peng Q.-Y., Wang X.-T., Zhang L.-N. Findings of lung ultrasonography of novel coronavirus pneumonia during the 2019-2020 epidemic. *Intens. Care Med.* 2020; 1-2. doi: 10.1007/s00134-020-05996-6.
7. Stock K., Horn R., Mathis G. Lung Ultrasound (LUS) Protocol. European Federation of Societies for Ultrasound in Medicine and Biology (EFSUMB). Available at: https://efsumb.org/wp-content/uploads/2021/01/Poster-A4-Lungenultraschall-Protokoll_DEGUM_SGUM_OEGM_V3_englisch_100420....pdf.
8. Huang Y. et al. A preliminary study on the ultrasonic manifestations of peripulmonary lesions of non-critical novel coronavirus pneumonia (COVID-19). Available at: <https://ssrn.com/abstract=3544750>.
9. Dargent A., Chatelain E., Kreitmann L. et al. Lung ultrasound score to monitor COVID-19 pneumonia progression in patients with ARDS. *PLoS ONE.* 2020; 15 (7): e0236312. <https://doi.org/10.1371/journal.pone.0236312>.
10. Soummer A., Perbet S., Brisson H., Arbelot C., Constantin J.-M., Lu Q. et al. Ultrasound assessment of lung aeration loss during a successful weaning trial predicts postextubation distress. *Crit. Care Med.* 2012; 40 (7): 2064-72. <https://doi.org/10.1097/CCM.0b013e31824e68ae>.
11. Mongodi S., Via G., Girard M., Rouquette I. et al. Lung ultrasound for early diagnosis of ventilator-associated pneumonia. *Chest.* 2016; 149 (4): 969-80. <https://doi.org/10.1016/j.chest.2015.12.012>.
12. Mitkov V.V., Safonov D.V., Mitkova M.D. et al. Konsensusnoe zayavleniye RASUDM ob ultrazvukovom isledovanii legkikh v uslovijakh COVID-19 (version 1). *Ultrazvukovaja i funkcionaljnaja diagnostika.* 2020; 1: 24-45. doi: 10.24835/1607-0771-2020-1-24-45.
13. Soldati G., Smargiassi A., Inchingolo R. et al. Proposal for international standardization of the use of lung ultrasound for COVID-19 patients; a simple, quantitative, reproducible method. *J. Ultrasound Med.* 2020. doi: 10.1002/jum.15285.
14. Manivel V., Lesnewski A., Shamim S. et al. CLUE: COVID-19 lung ultrasound in emergency department. *Emerg. Med. Australas.* 2020 Aug; 32 (4): 694-696. doi: 10.1111/1742-6723.13546.
15. Soni N., Arntfield R., Kory P. Point-Of-Care Ultrasound. Philadelphia, PA: Elsevier. 2020; 502 p.
16. Zhu S.-T., Tao F.-Y., Xu J.-H. et al. Utility of point-of-care lung ultrasound for clinical classification of COVID-19. *Ultrasound in Medicine and Biology.* 2021; 47 (2): 214-221.
17. Smargiassi A., Soldati G., Borghetti A. et al. Lung ultrasonography for early management of patients with respiratory symptoms during COVID-19 pandemic. *J. Ultrasound.* 2020; 23 (4): 449-456. doi: 10.1007/s40477-020-00501-7.
18. EFSUMB Guideline. Christiane M., Nyhsen C., Humphreys H., Koerner R. et al. Infection prevention and control in ultrasound – best practice recommendations from the European Society of Radiology Ultrasound Working Group. *Insights Imaging.* 2017; 8: 523-535. <https://doi.org/10.1007/s13244-017-0580-3>.
19. World Federation for Ultrasound in Medicine and Biology (WFUMB) Safety Committee (Abramowicz J., Akiyama I., Evans D. et al.). World Federation for Ultrasound in Medicine and Biology Position Statement: how to perform a safe ultrasound examination and clean equipment in the context of COVID-19. *Ultrasound in Medicine and Biology.* 2020; 46 (7): 1821-1826.
20. Valenko O.O., Volkov O.O., Bessarab A.S. Practychni aspekty vykorystannja uргentnogo sonografіchnogo doslidzhennja v differencijnij diagnostyci krytychnykh respiratornykh incidentiv (BLUE-protocol "Bedside Lung Ultrasound in Emergency"). *Perioperative Medicine.* 2018; 1 (1): 46-59.
21. Tung-Chen Y., Marti de Garcia M., Diez Tascon A. et al. Correlation between chest computed tomography and lung ultrasonography in patients with coronavirus disease 2019 (COVID-19). *Ultrasound in Medicine and Biology.* 2020; 46 (11): 2918-2926.
22. Zieleskiewicz L., Markarian T., Lopez A. et al. Comparative study of lung ultrasound and chest computed tomography scan in the assessment of severity of confirmed COVID-19 pneumonia. *Intensive Care Med.* 2020 Sep; 46 (9): 1707-1713. doi: 10.1007/s00134-020-06186-0.
23. Mongodi S., Orlando A., Arisi E. et al. Lung ultrasound in patients with acute respiratory failure reduces conventional imaging and health care provider exposure to COVID-19. *Ultrasound in Medicine and Biology.* 2020; 46 (8): 2090-2093.
24. Balik M., Plasil P., Waldauf P. et al. Ultrasound estimation of volume of pleural fluid in mechanically ventilated patients. *Intensive Care Med.* 2006; 32 (2): 318. doi: 10.1007/s00134-005-0024-2.

ОРИГІНАЛЬНЕ ДОСЛІДЖЕННЯ

25. Pecho-Silva S., Navarro-Solsol A., Taype-Rondan A. et al. Pulmonary ultrasound in the diagnosis and monitoring of coronavirus disease (COVID-19): a systematic review. *Ultrasound in Medicine and Biology*. V0; 1-9.
26. Sultan L.R., Sehgal C.M. A review of early experience in lung ultrasound in the diagnosis and management of COVID-19. *Ultrasound in Medicine and Biology*. 2020; 46 (9): 2530-2545.

25. Pecho-Silva S., Navarro-Solsol A., Taype-Rondan A. et al. Pulmonary ultrasound in the diagnosis and monitoring of coronavirus disease (COVID-19): a systematic review. *Ultrasound in Medicine and Biology*. V0; 1-9.
26. Sultan L.R., Sehgal C.M. A review of early experience in lung ultrasound in the diagnosis and management of COVID-19. *Ultrasound in Medicine and Biology*. 2020; 46 (9): 2530-2545.

ВІДОМОСТІ ПРО АВТОРІВ / INFORMATION ABOUT AUTHORS

Сафонова Ольга Миколаївна

Лікар ультразвукової діагностики відділення нейрореабілітації з інфекційними ліжками КНП «Київська міська клінічна лікарня № 18». 17, б-р Т. Шевченка, м. Київ, 01030, Україна.

Динник Олег Борисович

Медичний директор Інституту еластографії, президент Української асоціації фахівців з ультразвукової діагностики.

Канд. мед. наук.

7, вул. Ділова, м. Київ, 03150, Україна.

ORCID iD: orcid.org/0000-0001-8066-631X.

Гуменюк Галина Львівна

Професор кафедри фтизіатрії і пульмонології Національного університету охорони здоров'я України ім. П.Л. Шупика.

Д-р мед. наук.

9, вул. Дорогожицька, м. Київ, 04112, Україна.

ORCID iD: orcid.org/0000-0001-8160-7856.

Лукиянчук В.А.

Лікар-анестезіолог відділення анестезіології та інтенсивної терапії КНП «Київська міська клінічна лікарня № 4».

17, вул. Солом'янська, м. Київ, 03110, Україна.

ORCID iD: orcid.org/0000-0003-2415-0428.

Лінська Ганна Володимирівна

Лікар ультразвукової діагностики ДУ «Інститут неврології, психіатрії та наркології НАМН України».

46, вул. Академіка Павлова, м. Харків, 61068, Україна.

Бровченко Маріанна Станіславівна

Завідувачка відділення нейрореабілітації з інфекційними ліжками КНП «Київська міська клінічна лікарня № 18».

Канд. мед. наук.

17, б-р Т. Шевченка, м. Київ, 01030, Україна.

Панасюк В.В.

Завідувач відділення анестезіології та інтенсивної терапії КНП «Київська міська клінічна лікарня № 18».

17, б-р Т. Шевченка, м. Київ, 01030, Україна.

Солярик Сергій Олександрович

Завідувач відділення анестезіології та інтенсивної терапії КНП «Київська міська клінічна лікарня № 4».

Канд. мед. наук.

17, вул. Солом'янська, м. Київ, 03110, Україна.

Safonova Olha Mykolaivna

Doctor of Ultrasound Diagnostics of the Neurorehabilitation Department with Infectious Beds, Kyiv City Clinical Hospital № 18.

17, T. Shevchenko blvd., Kyiv, 01030, Ukraine.

Dynnyk Oleh Borysovych

Medical Director of the Institute of Elastography, President of the Ukrainian Association of Ultrasound Diagnostics.

PhD.

7, Dilova st., Kyiv, 03150, Ukraine.

ORCID iD: orcid.org/0000-0001-8066-631X.

Gumeniuk Galyna Lvivna

Professor of the Department of Tuberculosis and Pulmonology, National University of Health of Ukraine named after P.L. Shupik.

MD.

9, Dorohozhytska st., Kyiv, 04112, Ukraine.

ORCID iD: orcid.org/0000-0001-8160-7856.

Lukiianchuk V.A.

Anesthesiologist of the Department of Anesthesiology and Intensive Care, Kyiv City Clinical Hospital № 4.

17, Solomianska st., Kyiv, 03110, Ukraine.

ORCID iD: orcid.org/0000-0003-2415-0428.

Linska Hanna Volodymyrivna

Doctor of Ultrasound Diagnostics, Institute of Neurology, Psychiatry and Narcology of the NAMS of Ukraine.

46, Akademika Pavlova st., Kharkiv, 61068, Ukraine.

Brovchenko Marianna Stanislavivna

Head of the Department of Neurorehabilitation with Infectious Beds, Kyiv City Clinical Hospital № 18.

PhD.

17, T. Shevchenko blvd., Kyiv, 01030, Ukraine.

Panasiuk V.V.

Head of the Department of Anesthesiology and Intensive Care, Kyiv City Clinical Hospital № 18.

17, T. Shevchenko blvd., Kyiv, 01030, Ukraine.

Soliaryk Sergii Oleksandrovych

Head of the Department of Anesthesiology and Intensive Care, Kyiv City Clinical Hospital № 4.

PhD.

17, Solomianska st., Kyiv, 03110, Ukraine.

КОНТАКТНА ІНФОРМАЦІЯ / CORRESPONDENCE TO

Сафонова Ольга Миколаївна

17, б-р Т. Шевченка, м. Київ, 01030, Україна.

Тел.: +38 (066) 616 41 27.

E-mail: olsafonova8@gmail.com