

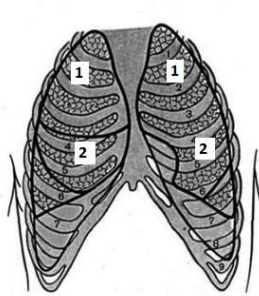
## Протокол ультразвукового дослідження легень (Амбулаторно)

Пацієнт: \_\_\_\_\_

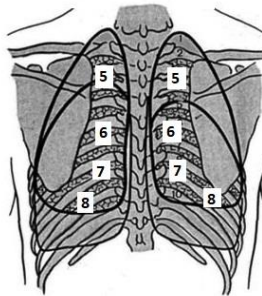
Дата/час УЗД: \_\_\_\_\_

Дихання пацієнта: самостійне, кисень \_\_\_\_\_

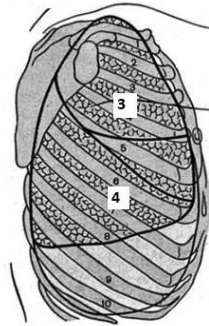
Положення пацієнта: сидить, стоїть, лежить \_\_\_\_\_



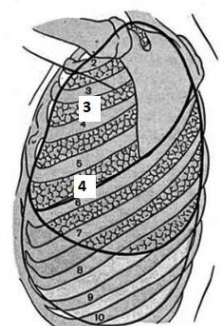
ANT



POST



LAT RIGHT



LAT LEFT

<b>Проекція правої легені:</b>		<b>Проекція лівої легені:</b>	
	<i>A/A0/ B0/B+/B++/B+++/ C0/C+/C++/C+++</i>		<i>A/A0/ B0/B+/B++/B+++/ C0/C+/C++/C+++</i>
<b>R1</b>		<b>L1</b>	
<b>R2</b>		<b>L2</b>	
<b>R3</b>		<b>L3</b>	
<b>R4</b>		<b>L4</b>	
<b>R5</b>		<b>L5</b>	
<b>R6</b>		<b>L6</b>	
<b>R7</b>		<b>L7</b>	
<b>R8</b>		<b>L8</b>	

**Плевральний випіт: Права плевральна порожнина**

**Ліва плевральна порожнина**

Відсутня/ мало/ помірно/ багато

Відсутня/ мало/ помірно/ багато

**Заключення:** \_\_\_\_\_  
 \_\_\_\_\_  
 \_\_\_\_\_

А-лінії	A	А-лінії наявні
	A0	А-лінії відсутні
В-лінії	B0	Менше 3х в вікні огляду в міжребір'ї/норма
	B+	3-7 в вікні огляду/легкі інтерстиційні зміни
	B++	7 і більше в вікні огляду /помірні інтерстиційні зміни
	B+++	Зливні В-лінії/ виражені інтерстиційні зміни
Консолідація	C0	Відсутні
	C+	Нерівна лінія плеври, малі субплевральні консолідації
	C++	Невелика площа консолідації глибиною до 1 см
	C+++	Велика зона консолідації
Один «+» приблизно відповідає 2% ураження для кожної легені окремо		

Лікар: \_\_\_\_\_

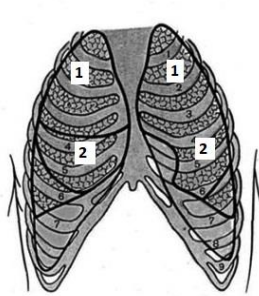
УЗ-апарат/датчики: \_\_\_\_\_

## Протокол ультразвукового дослідження легень (Стационар)

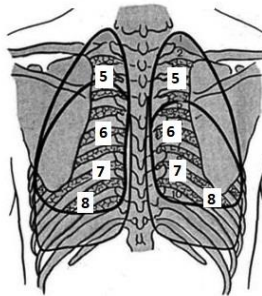
Пацієнт: \_\_\_\_\_ Палата \_\_\_\_\_ Дата/час УЗД: \_\_\_\_\_

**Дихання пацієнта:** самостійне, кисень, механічна вентиляція

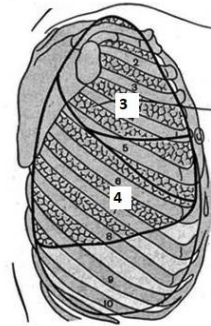
**Положення пацієнта:** сидить, стоїть, лежить



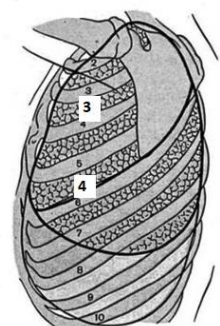
ANT



POST



LAT RIGHT



LAT LEFT

<i>Проекція правої легені:</i>		<i>Проекція лівої легені:</i>	
	<i>A/A0/ V0/V+/V++/V+++/ C0/C+/C++/C+++</i>		<i>A/A0/ V0/V+/V++/V+++/ C0/C+/C++/C+++</i>
<i>R1</i>		<i>L1</i>	
<i>R2</i>		<i>L2</i>	
<i>R3</i>		<i>L3</i>	
<i>R4</i>		<i>L4</i>	
<i>R5</i>		<i>L5</i>	
<i>R6</i>		<i>L6</i>	
<i>R7</i>		<i>L7</i>	
<i>R8</i>		<i>L8</i>	

Випіт в плевральних порожнинах приблизним об'ємом: справа - \_\_\_\_\_ см<sup>3</sup>, зліва - \_\_\_\_\_ см<sup>3</sup>

Випіт в перикарді відсутній /наявний

Нижня порожниста вена \_\_\_\_\_ см. Спадається на \_\_\_\_\_ %, ФВ \_\_\_\_\_ %

**Заключення:** \_\_\_\_\_

А-лінії	A	А-лінії наявні
	A0	А-лінії відсутні
В-лінії	V0	Менше 3х в вікні огляду в міжребір'ї/норма
	V+	3-7 в вікні огляду/легкі інтерстиційні зміни
	V++	7 і більше в вікні огляду /помірні інтерстиційні зміни
	V+++	Зливні В-лінії/ виражені інтерстиційні зміни
Консолідація	C0	Відсутні
	C+	Нерівна лінія плеври, малі субплевральні консолідації
	C++	Невелика площа консолідації глибиною до 1 см
	C+++	Велика зона консолідації

Один «+» приблизно відповідає 2% ураження для кожної легені окремо

Лікар: \_\_\_\_\_ УЗ-апарат/датчики: \_\_\_\_\_