

АРТЕФАКТИ ТА МЕТОДОЛОГІЧНІ ПОМИЛКИ ЗСУВНОХВИЛЬОВОЇ ЕЛАСТОГРАФІЇ

Є.О. Баранник¹, Г.В. Лінська², О.Б. Динник³, А.І. Марусенко⁴,

¹Харківський національний університет ім. В.Н. Каразіна, м. Харків

²ДУ "Інститут неврології, психіатрії та наркології НАМН України", м. Харків

³ДЗ «Медичний центр телемедицини МОЗ України», м. Київ

⁴Фірма УЛЬТРАСАЙН, м. Харків

Відомо, що результати будь-якого ультразвукового дослідження (УЗД) містять у собі артефакти (від лат. artefactum – штучний), тобто невластиві організму феномени, обумовлені особливостями самого ультразвукового (УЗ) методу. Артефакти, як у В-режимі, так і в доплерівських режимах, описані вже доволі докладно [2, 6, 15, 20]. Досвідчений лікар має знаходити їх на ехозображеннях і володіти технічними прийомами, що сприяють їхній ідентифікації та, по можливості, усуненню. Крім того, деякі артефакти навіть використовуються як додаткові критерії діагностики (УЗ-тінь, атенуація, твінклінг тощо) [2, 24, 41]. Соноеластографія в цілому і зсувнохвильова еластографія (ЗХЕ) зокрема не є виключенням із цього правила. Еластозображення засмічені специфічними артефактами. Однак відносна новизна цього режиму візуалізації є причиною того, що систематичний опис властивих йому артефактів у доступній літературі відсутній. Це є джерелом помилок методу ЗХЕ та помилкового клініко-морфологічного тлумачення. Наприклад, артефакт підсилення на межах жорстких об'єктів часто сприймають як периферичну пухлинну десмопластичну реакцію [1, 5, 8, 10, 11, 13, 14, 26].

На певному етапі розвитку таке становище є типовим для будь-якого нового методу. Це своєрідна «хвороба зростання» нової технології, яка ще тільки прокладає свій шлях у клінічну практику.

Сьогодні ще не відпрацьовані остаточно принципи зсувнохвильової візуалізації різних типів тканин та органів, не набули завершених форм клінічна інтерпретація еластозображень та еластосеміотика [4, 5, 7, 12]. Так само дотепер відсутні чіткі показання та стандартні протоколи застосування методу ЗХЕ. Відкритим залишається також питання про адекватне подання специфіки просторового розподілу жорсткості різних тканин.

Іншими словами, зараз триває процес усталення категоріального апарату нового методу, зокрема, прийомів ідентифікації та мінімізації артефактів ЗХЕ, що пов'язані з фізикою взаємодії УЗ із м'якими тканинами та індивідуальними акустичними особливостями кожного пацієнта [3, 4, 13, 16, 17, 23] і які впливають на показники тест-ретестової надійності ЗХЕ [3, 9].

Водночас, кількість чинників, що впливають на якість результатів дослідження методом ЗХЕ, не

обмежується згаданими вище артефактами. Крім них, на якість дослідження впливає низка інших обставин, які можна умовно розподілити на три групи: пацієнт-залежні, оператор-залежні та апарат-залежні чинники [4].

Обізнаність щодо їхнього походження разом із володінням практичними навичками еластосканування є запорукою ефективного використання ЗХЕ.

Ось чому **метою цієї статті** є узагальнення даних доступної фахової літератури, а також власного практичного досвіду щодо чинників, які впливають на якість результатів дослідження методом ЗХЕ.

Матеріали та методи

Було вивчено 23 літературних джерела [13, 14, 16, 17, 19, 21-24, 26, 27, 29-40], присвячених проблемі, про яку йдеться.

Крім того, було проаналізовано протоколи 287 еластографічних досліджень, зокрема: 225 досліджень пацієнтів із дифузними захворюваннями печінки (ДЗП) і ще 62 дослідження пацієнтів із вогнищеву патологією поверхнево розташованих органів.

УЗД проводилися на сканері ULTIMA PA виробництва фірми "Радмир" лінійним і конвексним датчиками в В-режимі і режимі ЗХЕ.

Результати та обговорення

Аналіз можливих чинників, про які йдеться, доцільно розпочати з тих, що визначаються індивідуальними особливостями пацієнтів (пацієнт-залежні чинники).

Насамперед: **довільні рухи** пацієнта [4, 22, 24, 32] (зміна положення корпусу та кінцівок, дихання тощо), які, як правило, є наслідком недостатнього комплаєнсу між лікарем та пацієнтом, **мимовільні рухи** (тремор, гикавка тощо), а також передавальна пульсація від близько розташованих судин.

Іншою категорією пацієнт-залежних чинників є **особливості фізіології** осіб, що обстежуються, в тому числі: підвищений центральний венозний тиск, підвищення внутрішньочеревного тиску, яке може бути обумовлене метеоризмом, затисним одягом, гастростазом, надмірним прийомом їжі тощо [13, 19, 28].

Крім того, існує категорія пацієнт-залежних чинників, обумовлених **індивідуальними особливостями окремих органів**, що досліджуються,

наприклад стеатоз або судинні ураження печінки, тощо [19, 25].

Іншою групою чинників є такі, що обумовлені помилками лікаря-дослідника (**оператор-залежні чинники**), найчастіші з яких наведені нижче.

1. **Рухи датчика** відносно пацієнта протягом виконання ЗХЕ, що призводять до грубих помилок результатів вимірювання [23, 24].

2. **Компресія тканин датчиком.**

Надмірна компресія призводить до нелінійного підвищення жорсткості тканин під датчиком і, як наслідок, — некоректних оцінок жорсткості [31, 39, 40]. Найчастіше така помилка виникає при скануванні поверхнево розташованих органів, але можлива й при еластометрії лівої частки печінки.

При компресії однорідної паренхіми органа підвищуються: середнє, мінімальне та максимальне значення її виміряної жорсткості. При цьому середньоквадратичне відхилення (СКВ) жорсткості залишається в прийнятних межах, як це показано на рис. 1, 2.

При скануванні неоднорідних тканин, наприклад молочних залоз або вогнищевих уражень, при надмірній компресії показники жорсткості підвищують-

ся нерівномірно, що може призвести до хибної надмірної оцінки жорсткості (рис. 3).

3. **Недостатній контакт датчика** зі шкірою пацієнта може також призводити до некоректної оцінки жорсткості тканин в результаті зменшення потужності сигналів УЗ-відгуку, про яке більш детально мова буде йти нижче.

4. **Неадекватний вибір акустичного вікна оператором.** У випадках розміщення на шляху УЗ-променів «накачки» та «зондування» перешкод чи аномальній акустичного опору (кістки, газ, рідина, сторонні тіла, площини із сильними рефлекторами тощо) на зображенні виникають артефакти «еласторевербрації», ослаблення чи підсилення сигналу в області інтересу (OI) або завищення кількісних даних у контрольному об'ємі (КО). У межах неадекватного акустичного вікна СКВ жорсткості підвищується і виходить за прийнятні межі (значення більше 30%).

Оператор-залежні артефакти можна суттєво зменшити, ретельно дотримуючись вимог методики сканування в режимі ЗХЕ.

Нарешті останньою групою є **апарат-залежні чинники** (або артефакти, у вузькому значенні цього слова).

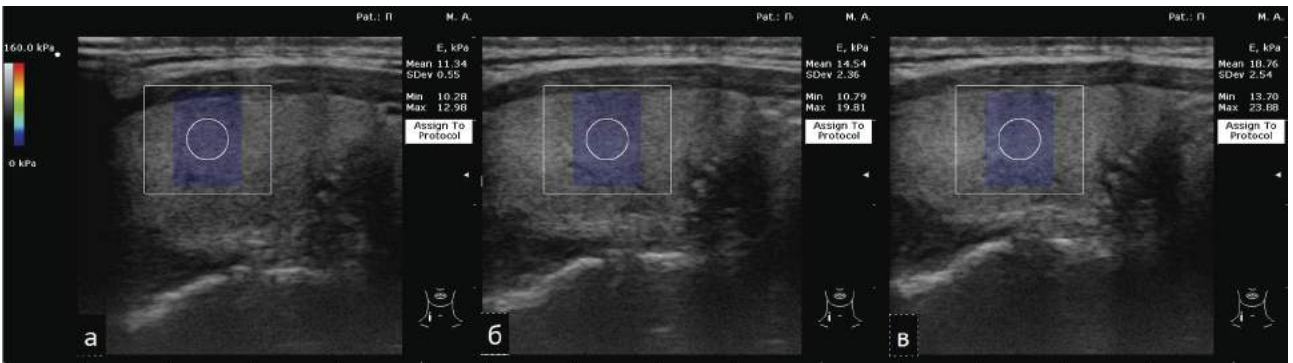


Рис. 1. Артефакт зміни жорсткості тканин від компресії датчиком. Еластосканування щитоподібної залози при різному ступені компресії: **а)** без компресії – СКВ значно менше від мінімального значення жорсткості; **б)** помірна компресія – підвищується середнє значення жорсткості, але СКВ збільшується помірно і суттєво менше від мінімального значення жорсткості; **в)** значна компресія – значно зростає значення середньої жорсткості, але СКВ збільшується незначною мірою і значно менше від мінімального значення жорсткості

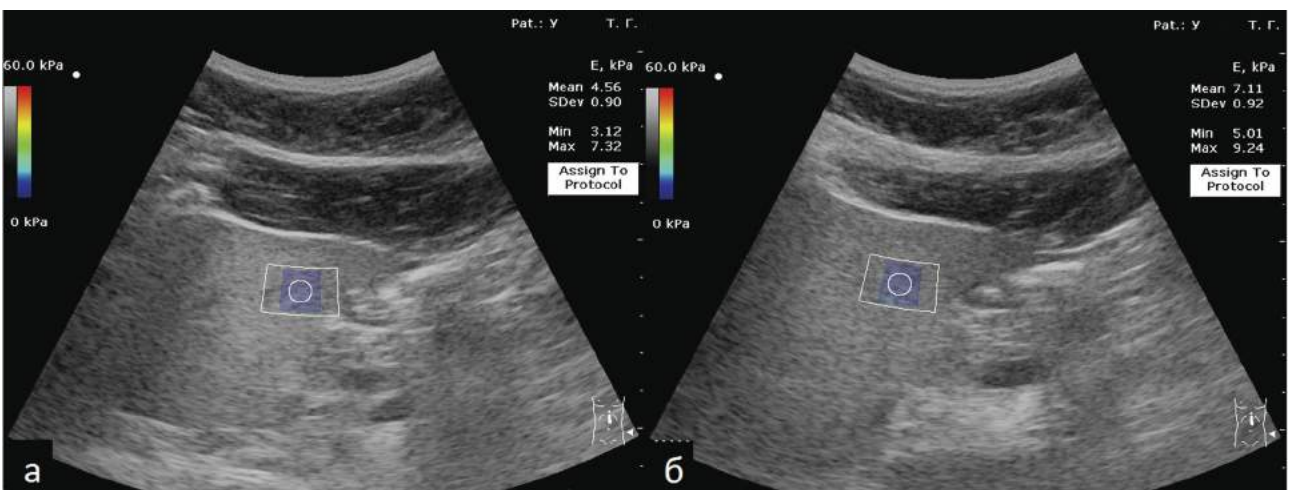


Рис. 2. Артефакт зміни жорсткості тканин від компресії датчиком. Еластосканування лівої частки печінки: **а)** без компресії — розкид між мінімальним та максимальним значеннями жорсткості незначний; **б)** помірна компресія — помірно підвищується середнє, мінімальне та максимальне значення жорсткості, але СКВ майже не змінюється

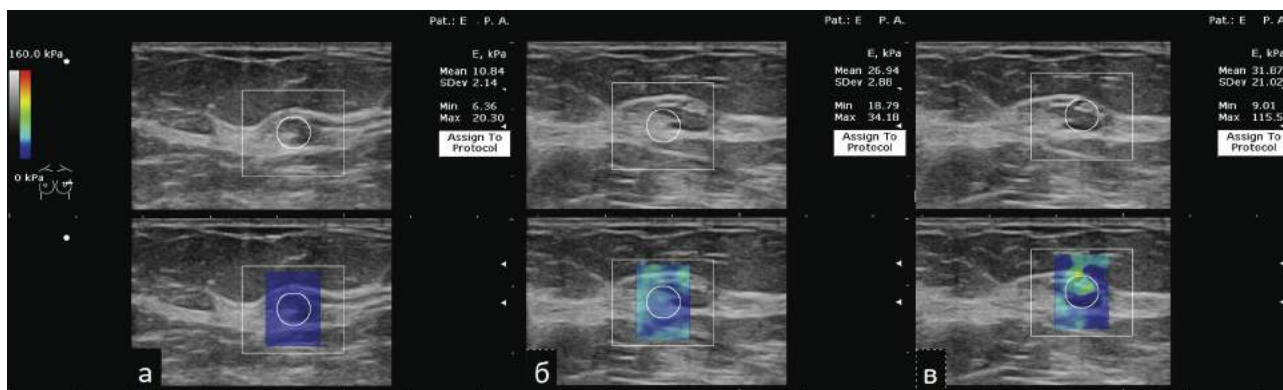


Рис. 3. Артефакт зміни жорсткості тканин від компресії датчиком. Еластосканування молочної залози: **а)** без компресії – СКВ значно менше від мінімального значення жорсткості; **б)** помірною компресія – підвищується середнє значення жорсткості, переважно за рахунок збільшення максимальних значень, але СКВ збільшується помірно і суттєво менше від мінімального значення жорсткості; **в)** значна компресія – значно зростає значення середньої жорсткості, за рахунок значного зростання максимальних значень значно збільшується СКВ і стає більшим від мінімального значення жорсткості

Артефакти в режимі ЗХЕ можуть бути пов'язані з неправильними налаштуваннями системи або з особливостями взаємодії УЗ та зсувних хвиль із тканинами. На відміну від традиційних методів сканування ці артефакти у більшості випадків не можуть бути усунені тільки зміною параметрів сканування. Усунення цих артефактів у режимі ЗХЕ потребує також пошуку оператором такого положення датчика, при якому суттєво покращується якість В-зображення, що, як правило, супроводжується підвищенням надійності вимірів жорсткості тканин.

Перед тим, як перейти до опису окремих категорій артефактів, слід зазначити, що більшість із них візуально утворюють мінливу кольорову мозаїку у вікні картування ЗХЕ протягом усього дослідження. Слід також підкреслити, що такі артефакти можуть створювати ефект псевдонеоднорідності жорсткості тканини, що проявляє себе "строкатою" карто-

грамою в ОІ при картуванні ЗХЕ, а також великим розкидом між мінімальними та максимальними значеннями оцінки жорсткості. При цьому СКВ жорсткості перебільшує її мінімальні значення (рис. 4).

Апарат-залежні чинники можна поділити на:

- власне апаратні артефакти;
- артефакти, які пов'язані з фізикою УЗ хвиль;
- артефакти, які пов'язані з фізикою зсувних хвиль.

Розглядаючи власне апаратні артефакти, можна окремо виділити:

1. **Електричні шуми.** У режимі ЗХЕ, як і у всіх інших режимах УЗД, електричні завади та шуми можуть призводити до артефактів візуалізації. В алгоритмах, які використовуються для обчислення швидкості зсувних хвиль, вплив шумів при малих та помірних значеннях жорсткості тканин призводить, як правило, до її завищення та відповідного підвищення значень параметрів жорсткості.

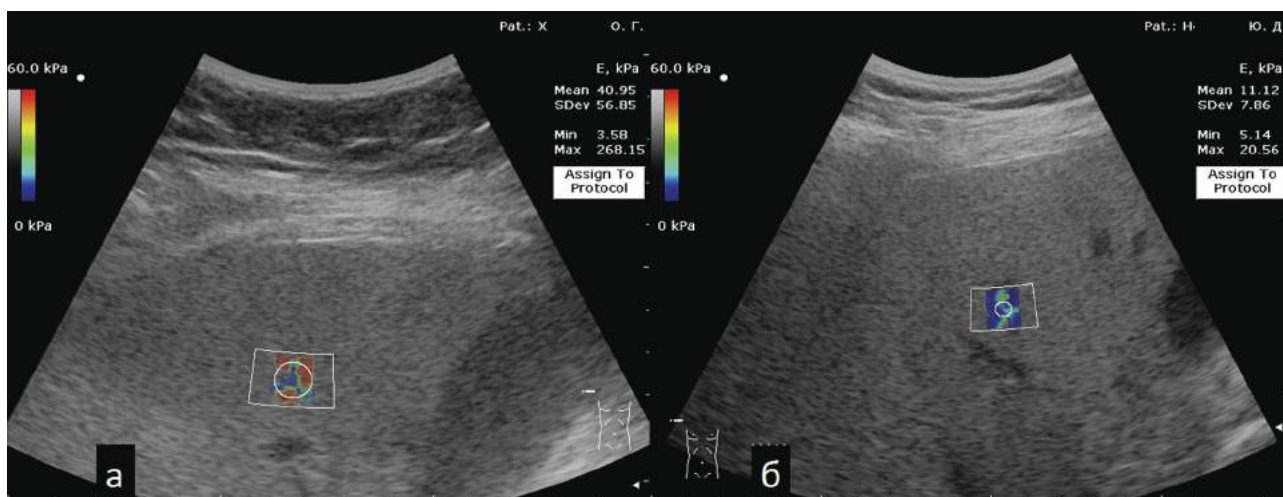


Рис. 4. Еластосканування правої частки печінки на тлі шуму з різним рівнем артефактів у режимі ЗХЕ: **а)** ефект псевдонеоднорідності жорсткості тканини — "строката" картограма в ОІ, великий розкид між мінімальними та максимальними значеннями оцінки жорсткості, СКВ жорсткості значно перебільшує її мінімальні значення; **б)** рівень шуму дещо нижчий — картограма в ОІ нерівномірна, розкид між мінімальними та максимальними значеннями оцінки жорсткості менш виразний, СКВ жорсткості лише трохи перебільшує її мінімальні значення

2. Зменшення корисного УЗ-відгуку. Наприклад, при оцінці жорсткості паренхіми печінки до підвищення параметрів жорсткості може призводити сканування через вузькі міжреберні проміжки, коли потужність сигналів УЗ-відгуку тканин зменшується й, відповідно, збільшується доля шумів. Таке значне зниження корисного УЗ-відгуку достатньо добре можна ідентифікувати за допомогою В-режиму сканування, при якому характерний рисунок паренхіматозного органа за "зависою" шуму вже неможливо відрізнити, що, в свою чергу, в режимі ЗХЕ призводить до "строкатої" картограми в ОІ картування ЗХЕ. Як наслідок — мають місце великий розкид між мінімальними та максимальними значеннями оцінки жорсткості, високі значеннями СКВ, а також завищені значення середньої жорсткості, як показано на рис. 5а. Якщо розмістити ОІ картування ЗХЕ в місті задовільної візуалізації в В-режимі та достатньо близько до межі з ділянкою поганої візуалізації, то картограма приймає більш рівномірні градації кольору, може залишатися достатньо великий розкид між мінімальними та

максимальними значеннями оцінки жорсткості та підвищені значення середньої жорсткості та СКВ (рис. 5б). Водночас, якщо вдається за допомогою зміни положення датчика отримати в В-режимі задовільну візуалізацію паренхіми печінки, то зазвичай рівень артефактів стає значно меншим. ОІ картування ЗХЕ буде виглядати більш рівномірно профарбованим, а розкид між мінімальними та максимальними значеннями так само, як і СКВ, зменшиться (рис. 5в).

Проте, в дуже рідких випадках суттєве зменшення УЗ-відгуку може призводити до занижених значень оцінки жорсткості, як у випадку з пацієнтом із верифікованим цирозом (рис. 6а). При розташуванні ОІ картування ЗХЕ на межі з ділянкою поганої візуалізації в В-режимі картограма ЗХЕ стала "строкатою", а значення СКВ перебільшувало мінімальне значення жорсткості. Водночас, при зміні положення датчика вдається отримати цілком задовільні результати з суттєво меншим рівнем артефактів (рис. 6а, б), про що свідчать винайдені таким чином значення середньої жорсткості, які

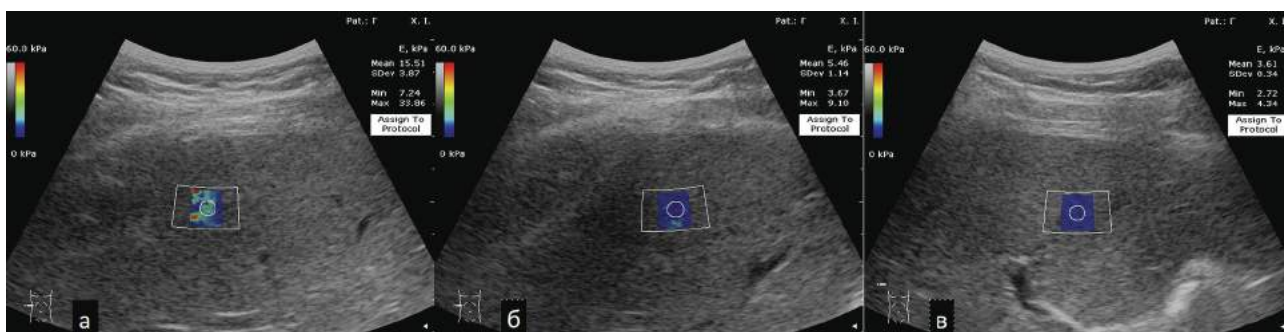

Рис. 5. Еластосканування правої частки печінки у пацієнта з вузькими міжреберними проміжками: **а)** у місці розташування ОІ еластографії паренхіма печінки в В-режимі майже не візуалізується через великий рівень шуму — "строката" картограма в ОІ та високий розкид між мінімальними та максимальними значеннями свідчать про великий рівень артефактів у режимі ЗХЕ; **б)** ОІ картування розташовано на межі з ділянкою задовільної візуалізації – картограма в ОІ майже однорідна, підозру викликає тільки дещо підвищені значення СКВ для значень середньої жорсткості паренхіми в межах норми; **в)** сканування в ділянці задовільної В-візуалізації паренхіми супроводжується рівномірним картуванням ОІ та низьким значенням СКВ, що свідчить про низький рівень артефактів

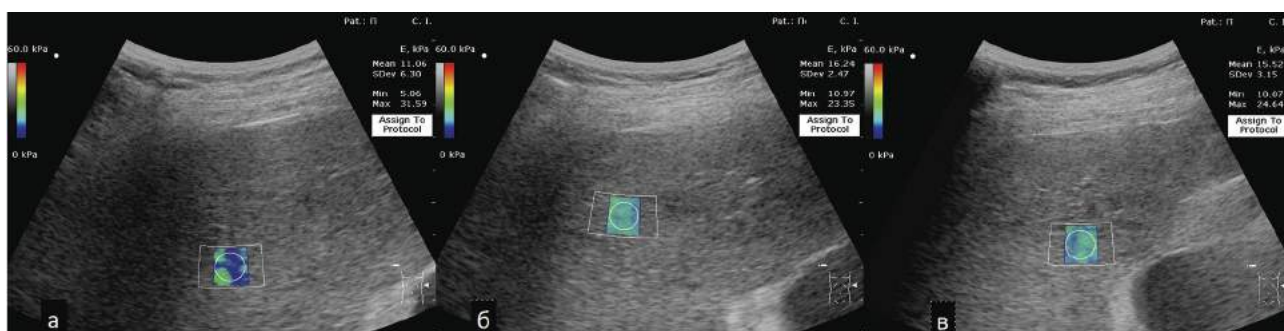


Рис. 6. Зменшення корисного ультразвукового відгуку призвело до артефакту занижених значень оцінки жорсткості паренхіми печінки: **а)** у місці розташування ОІ паренхіма печінки майже не візуалізується через великий рівень шуму — "строката" картограма в ОІ та високий розкид між мінімальними та максимальними значеннями свідчать про великий рівень артефактів у режимі ЗХЕ; **б, в)** картограма в ОІ майже однорідна, розкид між мінімальними та максимальними значеннями невеликий, значення СКВ суттєво менше, ніж мінімальні значення, що свідчить про низький рівень еластоартефактів. Відтворюваність результатів оцінки жорсткості в різних ділянках правої частки печінки підтверджує обґрунтованість вибору ОІ для остаточного аналізу картограм із таким рівнем СКВ

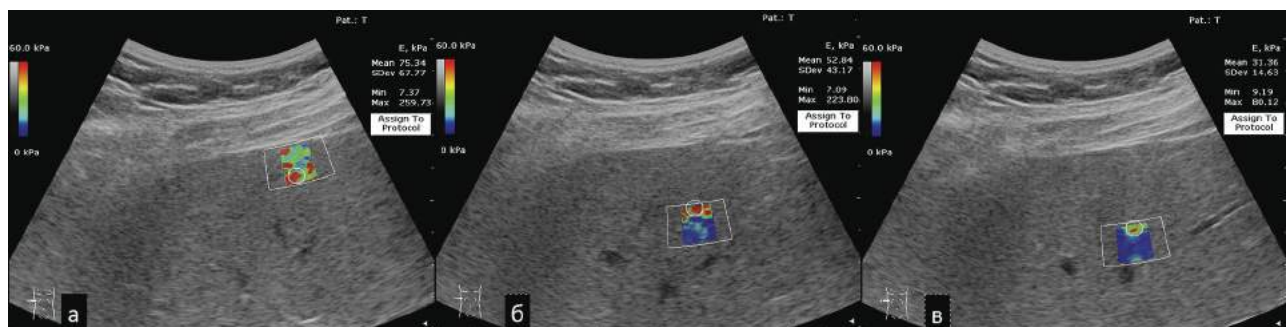

Рис. 7. Артефакт еластореввербації. Віддаляючи ОІ картування ЗХЕ від межі тканин, можна зменшити рівень артефактів, які пов’язані з ревербераціями. Добре видно на послідовності ехозображень печінки зменшення строкатості і розкиду значень жорсткості від **а)** до **б)** і **в)**.

відповідають високій жорсткості паренхіми печінки при мікронодулярному цирозі.

Артефакти, пов’язані з фізикою УЗ-хвиль

З артефактів, які обумовлені особливостями фізики ультразвуку, найчастіше зустрічається реверберація. На тих ділянках В-зображення, де виразно видно обумовлені ревербераціями УЗ-хвиль артефакти, результати вимірів у режимі ЗХЕ будуть завищені. При цьому ступінь завищення результатів буде тим більший, чим більше виражена реверберація (рис. 7). У такому випадку чим далі від межі тканин буде розташовано ОІ картування ЗХЕ, тим меншим буде вплив реверберацій на оцінку жорсткості тканини. Реверберації, що розташовані на ехозображеннях паренхіматозних органів, можуть суттєво завищувати результати оцінки жорсткості, а реверберації, що накладаються на утвори, які містять рідину, імітують жорсткість, властиву тканині, що оточує кісту (як відомо, зсувна хвиля не розповсюджується у воді, тому рідинні утвори не картуються в режимі ЗХЕ [24]) (рис. 8).

Треба пам’ятати, що, зміщуючи ОІ картування ЗХЕ далі від межі органа, можна потрапити на рівень менш виразних реверберацій, де "строкатість" ОІ картування ЗХЕ буде меншою, але значення СКВ при цьому лишаються досить високими (рис. 9 а, б), що саме і свідчить про достатньо високий рівень артефактів. Переміщення ОІ картування ЗХЕ в ліву або праву половини ехозображення, що часто обмежені тіннями від ребер чи газів у порожнистих органах, призводить до зменшення корисного ультразвукового відгуку і відповідного зростання артефактів (рис. 9 в). Але в більшості випадків цілеспрямовано все ж вдається знайти таке положення датчика поміж ребер, при якому рівень артефактів найменший, тому розкид між мінімальними та максимальними значеннями та СКВ будуть також найменшими (рис. 9 г).

Локальне **затухання УЗ** збільшує локальну силу радіаційного тиску на тканини, що сприяє збуренню в тканинах самих зсувних хвиль, але водночас загальне велике затухання УЗ зменшує рівень сигналу відгуку й тим самим зменшує точність визначення параметрів жорсткості, в зв’язку з чим картування в режимі ЗХЕ слід проводити на рекомендованій для даного датчика глибині (рис. 10 а, б). Послаблення сигналу УЗ-відгуку зі збільшенням глибини (у хворих на стеатоз печінки чи при ожирінні)

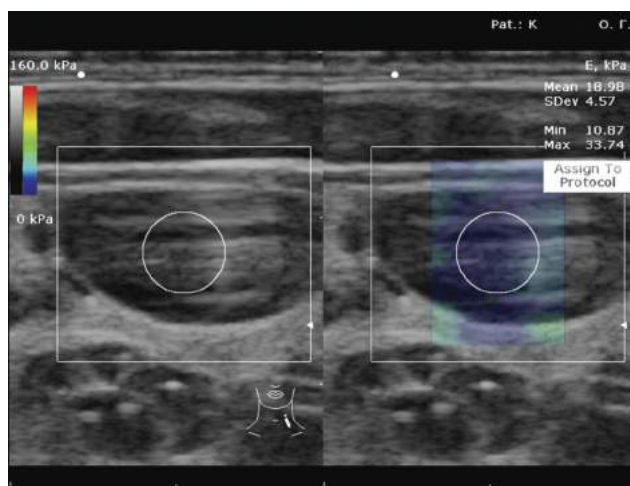


Рис. 8. ОІ картування ЗХЕ розташовано на зображенні утвору, який містить рідину, та поверх кисти видно реверберації, що призводить до хибного картування кисти в режимі ЗХЕ

можє призводити до спотворення вимірюваного параметра, до його регулярного збільшення або зменшення, а у деяких випадках і до хаотичних змін оцінки жорсткості в ОІ та КО.

Акустична тінь. У зоні акустичної тіні сигнали відгуку зменшуються, що призводить до ефектів, аналогічних тим, що виникають при значному затуханні УЗ-хвиль (рис. 11а, б).

Підсилення сигналу відгуку. За рідинними утвореннями сигнал УЗ-відгуку більший, оскільки в рідинах затухання УЗ менше, ніж у тканинах, тому покращується відношення "сигнал-шум" і точність вимірів швидкості зсувних хвиль і параметрів жорсткості тканин. Однак за наявності межі розподілу між тканиною та рідинним компонентом спостерігається регулярне завищення оцінок жорсткості тканин, що свідчить про збільшення швидкості зсувних хвиль (рис. 12 а, б). Проте треба мати на увазі, що таке збільшення відображає не реальну жорсткість тканини, а особливості швидкості розповсюдження зсувних хвиль на межі розподілу рідини та оточуючої тканини, яка перебуває у напруженому стані і має (як і при надмірній компресії датчиком) нелінійно підвищену жорсткість. На рис. 13 а наведено зображення кисти молочної залози до пункції, коли має місце напруження і підвищена

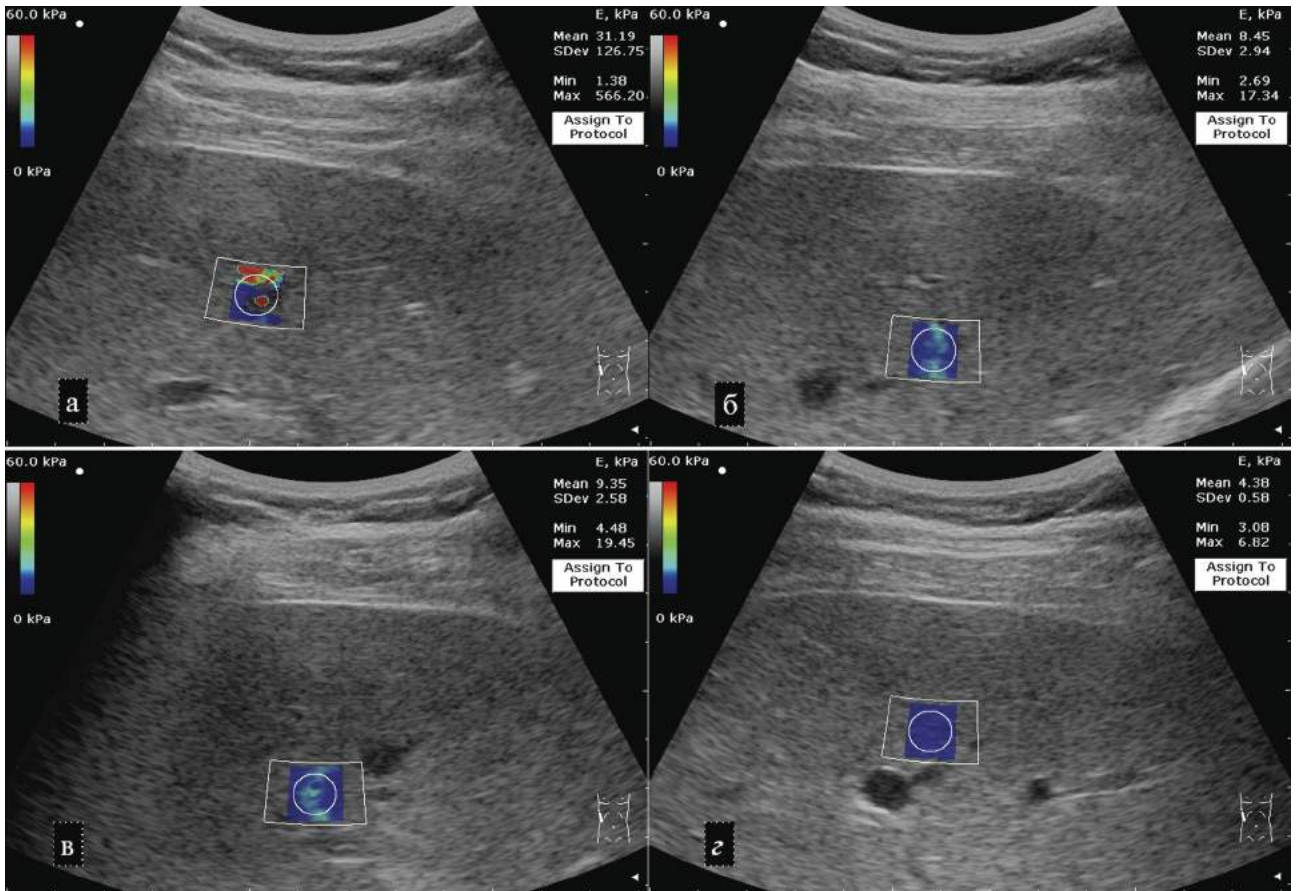


Рис. 9. Візуалізація печінки в В-режимі незадовільна: **а)** у місці розташування ОІ в В-режимі чітко видно реверберації, а характер еластокартування та значення жорсткості відповідають високому рівню артефактів; **б)** ОІ картування розташовано нижче – картограма в ОІ більш однорідна, але значення жорсткості та СКВ залишаються високими; **в)** ОІ картування розташовано поза зоною артефактів, але в зоні зменшення корисного УЗ-відгуку, що призводить до високого рівня артефактів у режимі ЗХЕ; **г)** знайдено оптимальне місце для ОІ, де рівень еластоартефактів малий

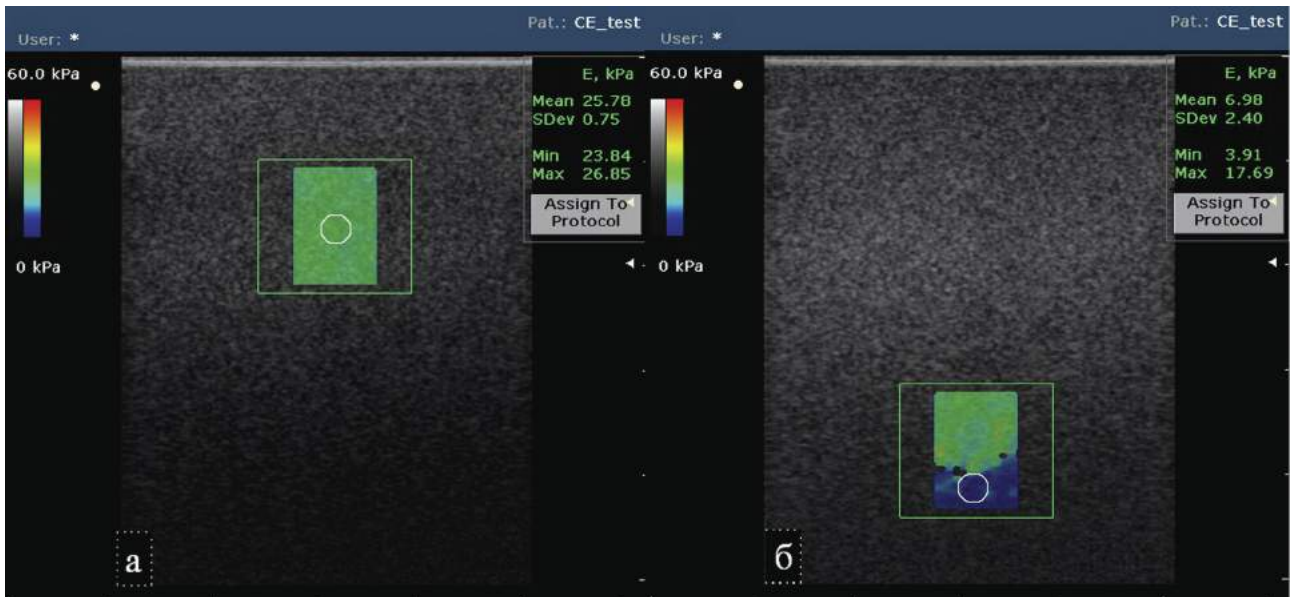


Рис. 10. Еластосканування фантому: **а)** сканування на глибині, рекомендованій для лінійного датчика – значення жорсткості відповідають заявленим у характеристиках фантому; **б)** на глибині в 40 мм картограма стає нерівномірною, значення жорсткості суттєво занижені, СКВ значно зросло

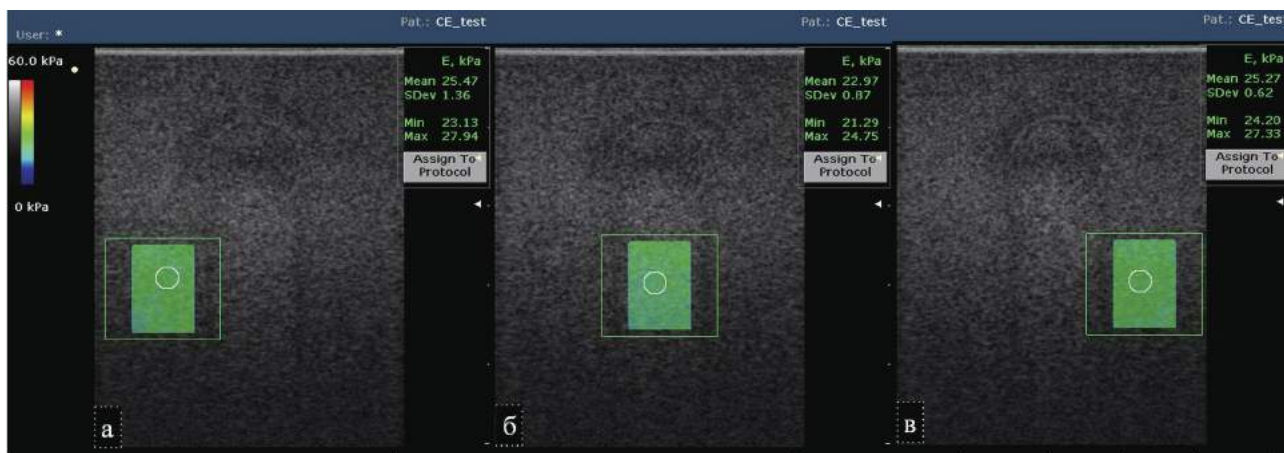


Рис. 11. Еластосканування фантому: у центрі зображення об’єкт із високими значеннями жорсткості, за об’єктом (б) значення жорсткості наповнювача фантому дещо нижчі, ніж на тій самій глибині ліворуч та праворуч від об’єкту (а, в)

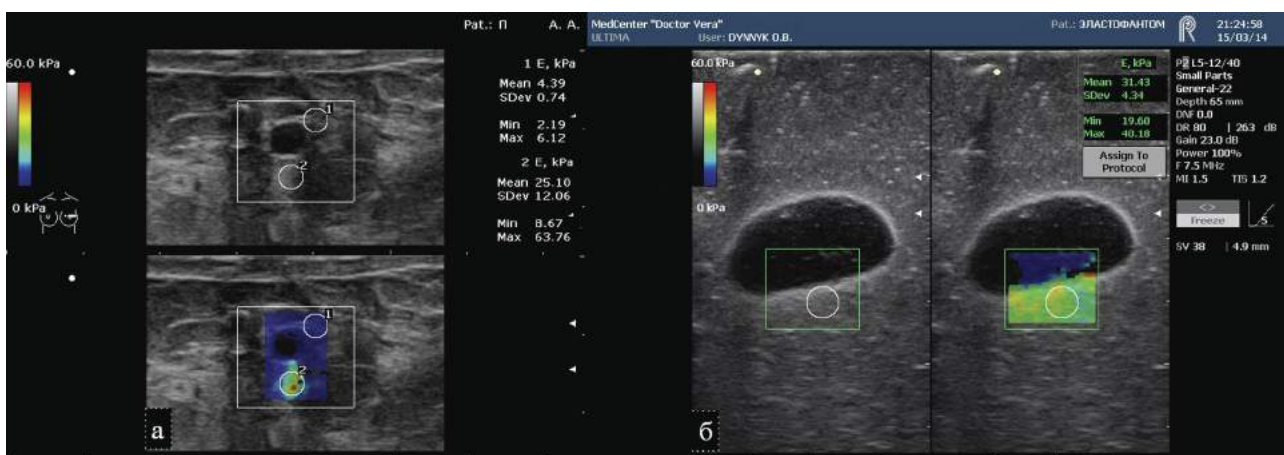


Рис. 12. Артефакт підсилення сигналу відгуку: а) позаду кісти молочної залози артефакт завищення жорсткості; б) така сама картина спостерігається і за м’яким об’єктом у фантомі

жорсткості оточуючих кісту тканин. Після пункції (рис. 13 б) тиск кісти на оточуючі тканини зменшується, внаслідок чого регулярного завищення оцінок жорсткості тканин не спостерігається.

Спеклові шуми, що відповідають за характерну “зернистість” В-зображень, можуть призводити до

випадкових оцінок жорсткості тканин для деяких точок вимірювання. Саме цей чинник значною мірою визначає розкид між мінімальними та максимальними значеннями жорсткості. У таких випадках оператору не вдається отримати стабільні результати вимірів в одному положенні ОІ карту-

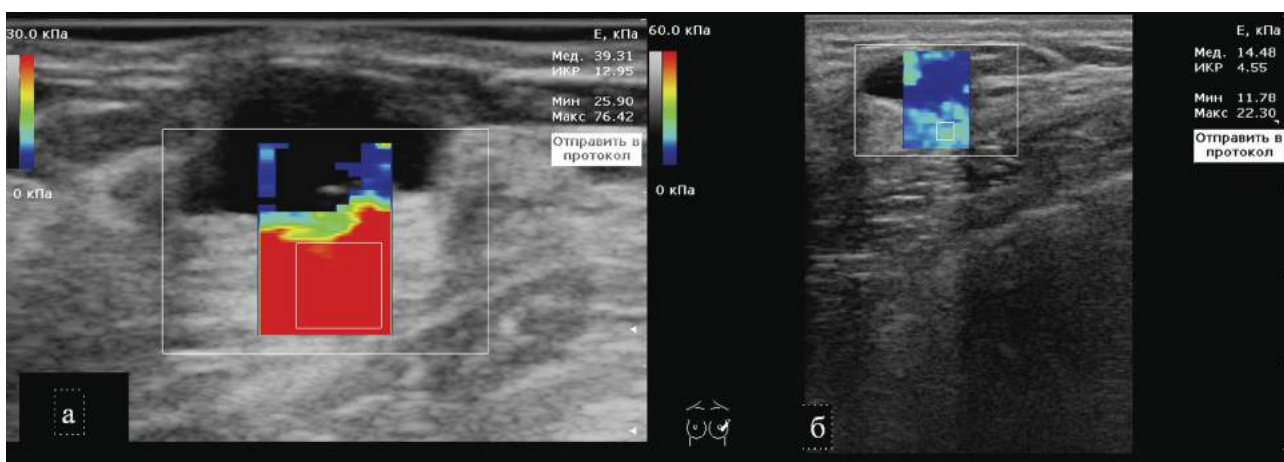


Рис. 13. Підвищені параметри жорсткості тканин навколо напруженої кісти молочної залози (а) та зниження параметрів жорсткості тканин, які оточують кісту після пункції (б).

вання ЗХЕ. До того ж виміри в різних ракурсах та положеннях датчика можуть значно відрізнятись.

Артефакти, пов’язані з фізикою зсувних хвиль

З артефактів, пов’язаних із фізикою зсувних хвиль, краще за все описані ті, що виникають унаслідок **інтерференції зсувних хвиль** за наявності декількох хвиль. Відсутність картування в режимі ЗХЕ або різке зменшення параметрів жорсткості у середині жорстких об’єктів, наприклад, у карциномі молочної залози [29, 40] (рис. 14 а, б). Пов’язане це з тим, що поряд з основною зсувною хвилею в середині таких об’єктів є також відбиті від меж об’єкту хвилі, що рухаються у протилежному напрямку. До занижених параметрів жорсткості в такому випадку призводить, ймовірно, наявність стоячих зсувних хвиль, а також загальна доволі мала амплітуда зсувних хвильових переміщень тканини у жорсткому об’єкті.

Дифракція зсувних хвиль. Розповсюдження картування, характерного для тканин з високою жорсткістю, за межі вогнищевого утворення в літературі пов’язують із десмопластичною реакцією або з імпрегнацією ракових клітин у тканини, що оточують пухлину [31]. Але розповсюдження збудженої зсувної хвилі відбувається, вочевидь, як безпосередньо по новоутвору, так і в ділянках, що безпосередньо прилягають до нього. Жорсткість у цій ділянці може бути суттєво нижчою, ніж у вогнищі, однак ця зона прилягає до жорсткого утвору. У результаті зсувна хвиля, яка дифрагує вздовж поверхні жорсткого об’єкту, може розповсюджуватися зі швидкістю, що перевищує справжню швидкість у даній тканині. Як наслідок — у режимі картування ЗХЕ маємо червоний (тобто за шкалою кольорового відображення «жорсткий») ореол навкруги жорсткого об’єкту. Частіше такий артефакт можна спостерігати над вогнищевим ураженням із висо-

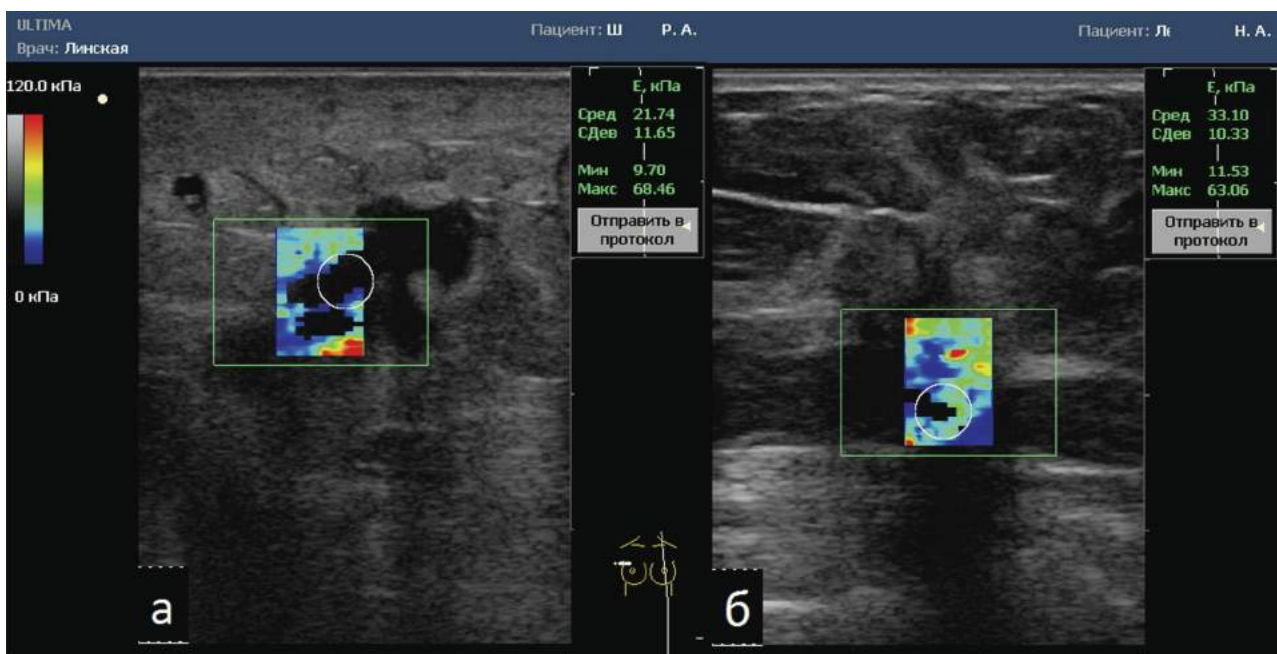


Рис. 14. Інтерференція ЗХ: на рисунках а) і б) ехозображення пацієнок з інфільтративним раком молочної залози: у вогнищі картограма ОІ "строката", з зонами, які не картуються, та з досить низькими значеннями жорсткості

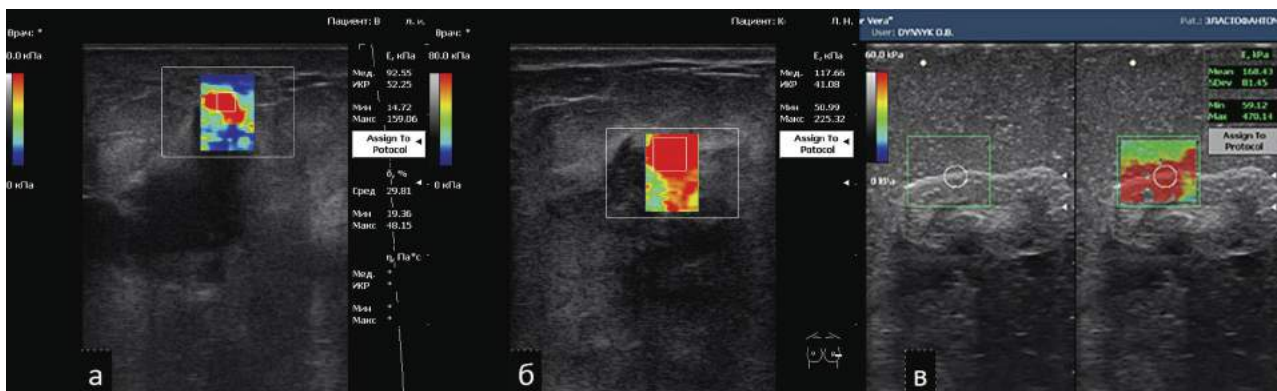


Рис. 15. Дифракція зсувних хвиль: а) над вогнищевими ураженнями з високими значеннями жорсткості артефакт, що відповідає високій швидкості розповсюдження ЗХ; б) над сушеницею в еластографічному фантомі спостерігається такий самий артефакт дифракції ЗХ

кою жорсткістю (рис. 15 а,б,в). Такий самий ефект можна спостерігати й в ділянці, яка розташована під жорстким утвором, але у зв'язку з меншим рівнем сигналів УЗ-відгуку в цій зоні він менш виразний і стабільний.

Висновки

1. Характер ідентифікованих артефактів у режимі ЗХЕ вказує на те, що частина з них не може бути видалена зміною налаштувань сканера, оскільки залежать від низки дуже різних за змістом чинників.
2. Найбільшу надійність вимірів жорсткості тканин забезпечує таке положення датчика оператором, при якому еластоскануванню передують отримання В-зображення з максимальною якістю.
3. Артефакти в режимі ЗХЕ потребують володіння знаннями щодо їх своєчасної ідентифікації та інтерпретації, подальшого вивчення умов їх виникнення, навичок їх усунення, завдяки чому стане можливим подальше вдосконалення ЗХЕ як методу УЗ-діагностики.

ЛІТЕРАТУРА

1. Артефакты в режиме сдвигово-волновой эластографии / Линская А.В., Баранник Е.А., Дынник О.Б., Марусенко А.И. // Матеріали і тези наукового симпозиуму «Новітні напрямки в ультразвуковій діагностиці: еластографія, контрастне підсилення, телерадіологія», Трускавець, 24-26 червня 2014 р. — С. 103-105.
2. Артефакты в ультразвуковой диагностике / Васильев А.Ю., Громов А.И., Ольхова Е.Б., Кубова С.Ю., Лежнев Д.А. — М.: ФГОУ ВУНМЦ, 2006. — 56 с.
3. Динник О.Б., Топкунова Т.В., Кобиляк Н.М. Ультразвукова зсувнохвильова еластографія оцінки жорсткості печінки у хворих на вірусний гепатит С – можливості і обмеження // Науково-практична конференція з міжнародною участю “Актуальні проблеми парентеральних інфекцій”, 24-25 жовтня 2013 р.: Мат. конференції. – Харків, 2013. – С. 46-47.
4. Дынник О.Б., Линская А.В., Кобиляк Н.Н. Сдвигово-волновая эластография и эластометрия паренхимы печени (методические аспекты) // Променева діагностика, променева терапія. — 2014. — N 1-2. — С. 73-82.
5. Зыкин Б.И., Постнова Н.А., Медведев В.Е. Эластография: анатомия метода // Променева діагностика, променева терапія. — 2012. — N 2-3. — С. 107-113.
6. Клінічна доплерівська ультрасонографія / За ред. Пола Л. Алмана, Пола А. Даббінса, Мирона А. Позняка, В. Нормана Мак Дікена / Пер. з англ. — Львів: Медицина світу, 2007. — 374 с.
7. Медведев В.Е., Яцишин В.М. Предварительные результаты применения режима эластографии // Тези доповідей та матеріали науково-практичної конференції «Актуальні проблеми ультразвукової діагностики», Судак, 23-27 травня 2011 р. — С. 117-119.
8. Осипов Л.В. Технологии эластографии в ультразвуковой диагностике // Медицинский алфавит. — 2013. — № 3-4. — С. 5-21.
9. Оцінка діагностичної ефективності еластографії хвилі зсуву у хворих на цукровий діабет типу 2 з неалкогольним стеатогепатозом / Боднар П.М., Михальчишин Г.П., Динник О.Б., Кобиляк Н.М. // Ендокринологія. — 2012. — Т. 17, N 3. — С. 38-48.
10. Соноэластография в диагностике злокачественных и доброкачественных заболеваний молочных желез / Рожкова Н.И., Зубарев А.В., Запирова С.Б., Хохлова Е.А. // Вестник Российской ассоциации радиологов. — 2009. — №1. — С. 19-23.
11. Соноэластография и новейшие технологии ультразвукового исследования в диагностике рака щитовидной

железы / Сенча А.Н., Могутов М.С., Сергеева Е.Д., Шмелев Д.М. — Издательский Дом «Видар-М», 2010.

12. Ультразвуковая эластография: вчера, сегодня, завтра / Баранник Е.А., Дынник О.Б., Линская А.В., Марусенко А.И. // Променева діагностика, променева терапія. — 2012. — N 1. — С. 72-77.
13. Ультразвуковая эластография: різноманітність та пастки / Динник О.Б., Кобиляк Н.М., Мішанич О.М. та ін. // Тези та матеріали “IV конгрес УАФУД”, 14-16 травня 2012. — С. 133-134.
14. Ультразвуковая эластография: теория і практика створення навчального тренажера / Динник О.Б., Жайворонок М.М., Кобиляк Н.М., Харченко М.С. // Променева діагностика, променева терапія. — 2014. — N 3. — С. 42-53.
15. Этюды современной ультразвуковой диагностики. Выпуск 1. Исследование брюшной аорты, сосудов таза и нижних конечностей / Новые технологии в ультразвуке / Гуч А.А., Дынник О.Б., Сухарев И.И., Вовченко А.Я., Кориченский А.Н. — К.: Укрмед, 2000. — 192 с.
16. Acoustoelasticity in soft solids: assessment of the nonlinear shear modulus with the acoustic radiation force / Gennisson J.-L., Renier M., Catheline S. et al. // Journal of the Acoustical Society of America. — 2007. — №6. — Vol. 122. — Pp. 3211-3219.
17. Breast Lesions: Quantitative Elastography with Supersonic Shear Imaging-Preliminary Results. Athanasiou A. et al. Radiology. — 2010 Jul. — № 256(1). — P. 297-303.
18. Barr RG, Lackey AE. The utility of the “bull’s-eye” artifact on breast elasticity imaging in reducing breast lesion biopsy rate. Ultrasound Q (Internet). — 2011 Sep. — № 27(3). — P. 151-5.
19. Clinical application of shear wave elastography (SWE) in the diagnosis of benign and malignant breast diseases / Chang JM. et al // Breast Cancer Res Treat. — 2011 Aug. — 129(1). — P. 89-97.
20. Cohen E.B., Afdhal N.H. Ultrasound-based hepatic elastography origins, limitations, and applications // J Clin Gastroenterol. — 2010. — № 44. — P. 637-645.
21. Common artifacts in ultrasound scanning / Skolnick ML, Meire HB, Lecky JW. // J Clin Ultrasound. — 1975 Dec. — 3(4). — P. 273-80.
22. Diagnostic accuracy of new elastographic method (Share Wave™ Elastography Imaging) in the noninvasive assessment of non-alcoholic steatosis in patients with type 2 diabetes / Virchenko O., Kobyljak N., Bodnar P., Dynyuk O., Mykhalchyshyn G. // 48th annual meeting of the European Association for the Study of the Liver «International Liver Congress™», April 24-28, 2013; thesis. — Amsterdam // J. Hepatology. — Vol. 58, Supl. 1. — P. 536.
23. Differentiating benign from malignant solid breast masses: value of shear wave elastography according to lesion stiffness combined with greyscale ultrasound according to BI-RADS classification Evans A., Whelehan P., Thomson K, Brauer K, Jordan L, Purdie D, McLean, Baker L, Vinnicombe S, Thompson C. // Br J Cancer. — 2012 Jul 10. — 107(2). — P. 224-229.
24. EFSUMB Guidelines and Recommendations on the Clinical Use of Ultrasound Elastography. Part 1: Basic Principles and Technology / Bamber I.J., Cosgrove D., Dietrich C.F. et al. // J. Ultraschall in Med. — 2013. — N 34. — P. 169-184.
25. Hindi A., Peterson C., Barr R. G. Artifacts in diagnostic ultrasound // Reports in Medical Imaging. — 2013. — 6. — P. 29-48.
26. Hepatic congestion plays a role in liver stiffness / Frulio N., Laumonier H., Balabaud C. et al // Hepatology. — 2009. — №50(5). — P. 1674-1675.
27. Invasive breast cancer: Relationship between shear-wave elastographic findings and histologic prognostic factors / Evans A, Whelehan P, Thomson K, McLean D, Brauer K, Purdie C, Baker L, Jordan L, Rauchhaus P, Thompson A. // Radiology (Internet). — 2012 Jun. — 263(3). — P. 673-7.
28. Pattern classification of ShearWave™ Elastography images for differential diagnosis between benign and malignant solid breast masses / Tozaki M, Fukuma E. // Acta Radiol. — 2011 Dec 1;52(10):1069-75.
29. Pitfalls of liver stiffness measurement: a 5-year prospective study of 13,369 examinations / Castera L, Foucher J, Bernard PH et al. // Hepatology. — 2010. — № 51(3). — P. 828-835.

30. Quantitative analysis of peri-tumor tissue elasticity based on shear-wave elastography for breast tumor classification. Xiao Y, Zeng J, Qian M, Zheng R, Zheng H. // *Conf Proc IEEE Eng Med Biol Soc.* — 2013. — P. 1128-31.
31. Quantitative shear wave ultrasound elastography: initial experience in solid breast masses. Evans A. et al. // *Breast Cancer Res.* — 2010. — 12(6). — P. 104.
32. Shear wave elastography for breast masses is highly reproducible. Cosgrove DO, Berg WA, Dore CJ, Skyba DM, Henry JP, Gay J / Cohen-Bacrie C / The BE1 Study Group // *Eur Radiol.* — 2012 May. — 22(5). — P. 1023-32
33. The effect of the respiratory cycle on liver stiffness values as measured by transient elastography / Yun M.H., Seo Y.S., Kang H.S. et al. // *J Viral Hepat.* — 2011. — № 18. — P. 631–636.
34. Use of shear wave sonoelastography in capsular contraction before and after secondary surgery: report of two cases / Rzymiski P, Kubasik M, Opala T. // *J Plast Reconstr Aesthet Surg.* — 2011 Dec. — 64(12). — P. 309-12.
35. Shear Wave and Strain Elastography in Ultrasound Diagnosis of Thyroid Cancer / Slapa R. et al. // *J Ultrasound Med.* — 2011 April. — 30. — P. 1–120. .
36. Shear wave elasticity imaging of cervical lymph nodes. Bhatia KS, Cho CC, Tong CS, Yuen EH, Ahuja AT. *Ultrasound Med Biol.* — 2012 Feb. — 38(2). — P. 195-201.
37. Noninvasive in vivo liver fibrosis evaluation using supersonic shear imaging: a clinical study on 113 hepatitis C virus patients / Bavu E. et al // *Ultrasound Med Biol.* — 2011 Sep. — 37(9). — P. 1361-73.
38. Shear Wave Elastography: A New Ultrasound Imaging Mode for the Differential Diagnosis of Benign and Malignant Thyroid Nodules / Sebag F. et al. // *J Clin Endocrinol Metab.* — 2010 Dec. — 95(12). — P. 5281-8.
39. Shear-wave Elastography Improves the Specificity of Breast US: The BE1 Multinational Study of 939 Masses / Berg WA, Cosgrove DO, Dore CJ, Schafer FKW, Svensson WE, Hooley RJ, Ohlinger R, Mendelson EB, Balu-Maestro C, Locatelli M, Tourasse C, Cavanaugh BC, Juhan V, Stavros AT, Tardivon A, Gay J, Henry JP, Cohen-Bacrie C, and the BE1 Investigators. *Radiology.* — 2012. — 262. — P. 435-449.
40. Shear wave elastography in the diagnosis of thyroid nodules: feasibility in the case of coexistent chronic autoimmune Hashimoto's thyroiditis / Magri F, Chytilis S, Capelli V, Alessi S, Nalon E, Rotondi M, Cassibba S, Calliada F, Chiovato L. // *Clin Endocrinol (Oxf).* — 2012 Jan. — 76(1). — P. 137-41.
41. Shear Wave Elastography May Add a New Dimension to Ultrasound Evaluation of Thyroid Nodules: Case Series with Comparative Evaluation / Rafal Z. Slapa, Antoni Piwowowski, Wieslaw S. Jakubowski, Jacek Bierca, Kazimierz T. Szopinski, Jadwiga Slowinska-Szednicka, Bartosz Migda, and R. Krzysztof Mlosek // *Journal of Thyroid Research.* — 2012, Article ID 657147

АРТЕФАКТИ ТА МЕТОДОЛОГІЧНІ ПОМИЛКИ ЗСУВНОХВИЛЬОВОЇ ЕЛАСТОГРАФІЇ

Є.О. Баранник, Г.В. Лінська, О.Б. Динник, А.І. Марусенко

Мета роботи — ідентифікація найбільш частих артефактів УЗ-дослідження в режимі зсувних хвильової еластографії. Проаналізовано 23 літературних джерел, а також 287 протоколів власних еластографічних досліджень. Чинники, що впливають на якість результатів дослідження методом зсувних хвильової еластографії (ЗХЕ), можна умовно розподілити на три групи: пацієнт-залежні, оператор-залежні та апарат-залежні. Об'єктивність щодо їхнього походження разом із володінням практичними навичками еластосканування є запорукою ефективного використання ЗХЕ. З оператор-залежних чинників, які обумовлені помилками лікаря-дослідника, найчастіше виявляються: рухи датчика, компресія тканин датчиком, недостатній контакт датчика, неадекватний вибір акустичного вікна оператором. Апарат-залежні чинники режимі ЗХЕ можуть бути пов'язані з неправильними налаштуваннями системи або з особливостями взаємодії

УЗ та зсувних хвиль із тканинами. Ці артефакти можна поділити на: власне апаратні артефакти; артефакти, які пов'язані з фізикою УЗ-хвиль; артефакти, які пов'язані з фізикою зсувних хвиль. Електричні шуми, зменшення корисного УЗ-відгуку призводять, як правило, до підвищення значень параметрів жорсткості. Такі артефакти, як реверберація, локальне затухання, акустична тінь, підсилення сигналу відгук, спеклові шуми, що пов'язані з фізикою УЗ-хвиль, можуть суттєво впливати на параметри оцінки жорсткості в режимі ЗХЕ. З артефактів, пов'язаних із фізикою зсувних хвиль, найкраще описані ті, що виникають унаслідок інтерференції та дифракції зсувних хвиль.

Висновки. Характер ідентифікованих артефактів у режимі ЗХЕ вказує на те, що частина з них не може бути видалена зміною налаштувань сканера. Найбільшу надійність вимірів жорсткості тканин забезпечує таке положення датчика оператором, при якому еластосканування передують отримання В-зображення з максимальною якістю. Артефакти в режимі ЗХЕ потребують володіння знаннями щодо їх своєчасної ідентифікації та інтерпретації, подальшого вивчення умов їх виникнення, навичок їх усунення.

Ключові слова: зсувних хвильова еластографія, ультразвукові хвилі, артефакти, шуми, помилки.

АРТЕФАКТЫ И МЕТОДОЛОГИЧЕСКИЕ ОШИБКИ СДВИГОВО-ВОЛНОВОЙ ЭЛАСТОГРАФИИ

Е.А. Баранник, А.В. Линская, О.Б. Дынник,
А.И. Марусенко

Цель — идентификация наиболее частых артефактов УЗ-исследования в режиме сдвигово-волновой эластографии. Проанализировано 23 литературных источника, а также 287 протоколов собственных эластографических исследований.

Факторы, влияющие на качество результатов исследования методом сдвигово-волновой эластографии (ЗХЕ) можно условно разделить на три группы: пациент-зависимые, оператор-зависимые и аппарат-зависимые факторы. Осведомленность, относительно их происхождения вместе с владением навыками эластосканирования является залогом эффективного использования сдвигово-волновой эластографии (СВЭ). Оператор-зависимыми факторами, обусловленными ошибками врача-исследователя, зачастую оказываются: движения датчика, компрессия тканей датчиком, недостаточный контакт датчика, неадекватный выбор акустического окна оператором. Аппарат-зависимые факторы в режиме СВЭ могут быть связаны с неправильными настройками системы или особенностями взаимодействия УЗ и сдвиговых волн с тканями. Эти артефакты можно разделить на: собственно аппаратные артефакты; артефакты, связанные с физикой УЗ-волн; артефакты, связанные с физикой сдвиговых волн. Электрические шуми, уменьшение полезного УЗ-отзыва приводят, как правило, к повышению значений параметров жесткости. Такие артефакты, как реверберация, локальное затухание, акустическая тень, усиление сигнала отзыва, спекловые шуми, связанные с физикой УЗ-волн, могут существенно влиять на параметры оценки жесткости в режиме СВЭ. Среди артефактов, связанных с физикой сдвиговых волн, лучше всего описаны те, что возникают вследствие интерференции и дифракции сдвиговых волн.

Выводы. Характер идентифицированных артефактов в режиме СВЭ указывает на то, что часть из них не может быть удалена изменением настроек сканера. Наибольшую надежность измерений жесткости тканей обеспечивает такое положение датчика оператором, при котором эластосканированию предшествует получение В-изображения с максимальным качеством. Артефакты в режиме СВЭ требуют овладения знаниями по их своевременной идентификации и интерпретации, даль-

нейшему изучению условий их возникновения, навыков их устранения.

Ключевые слова: сдвиговолновая эластография, ультразвуковые волны, артефакты, шумы, ошибки.

ARTIFACTS AND METHODOLOGICAL ERRORS AT ULTRASOUND ELASTOGRAPHY

E.A. Barannik, G.V. Linska, O.B. Dynnyk, A.I. Marusenko

The target in this paper is to identify the most common artifacts in ultrasound examination in shear-wave elastography (SWE) mode.

23 references and 287 own elastography research protocols were analyzed.

There are three groups of factors that can affect the quality of shear-wave elastography results: patient-related, operator-related and device-related factors. Awareness of their origins, together with the elastographic skills are the key to effective use of SWE. Operator-related factors due to physician-researcher mistakes are often: transducer movement, transducer pressure on tissue, insufficient transducer contact and inappropriate choice of acoustic window by operator. The device-related factors in the SWE mode can be associated

with the wrong system settings or features of ultrasonic and shear waves interaction with tissues. These artifacts can be divided on: hardware artifacts; artifacts related to ultrasonic waves' physics; artifacts related to shear waves' physics. Electrical noises and reduction of useful ultrasound respond generally results in increase of stiffness parameters. Such artifacts as reverberation, local damping, acoustic shadow, enhancement of respond signal, speckle noise are associated with the physics of ultrasonic waves and can significantly affect assessment of stiffness in the SWE mode. Artifacts that occur in result of interference and diffraction of shear waves are the most described among the artifacts associated with the physics of shear waves.

Conclusions. Nature of artifacts identified in the SWE mode shows that part of them cannot be removed by changing scanner settings. Position of transducer that provides the highest quality image in B-mode can ensure the most reliable measurements of tissue stiffness. Existence artifacts in SWE-mode demand that operator are mastering knowledge of their identification and interpretation, along with further studying of conditions of their appearance and skills on their prevention.

Keywords: shear-wave elastography, ultrasonic wave, artifacts, noise, pitfall.

НОВІ КНИГИ

УДК 616.832-004-073.763.5(084.4)
ББК56.1Я69+53.6Я69 М99
ISBN 978-966-96967-9-5

*Утверждено и рекомендовано к изданию Центральным методическим советом
Запорожской медицинской академии последипломного образования
от 09.02.2011 года, протокол № 1*

РЕЦЕНЗЕНТЫ:

Спузяк Михаил Иванович д-р мед. наук, профессор,
заведующий кафедрой лучевой диагностики и детской рентгенологии
Харьковской медицинской академии последипломного образования

Бучакчийская Наталья Михайловна д-р мед. наук, профессор, заведующая кафедрой нервных болезней государственного учреждения "Запорожская медицинская академия последипломного образования Министерства здравоохранения Украины"

Мягков А. П Магнитно-резонансная томография в диагностике рассеянного склероза: атлас/А. П. Мягков, С. А. Мягков. — К.: ВБО "Украинский Допплеровский Клуб", 2012. — 208 с. + 8 с. цв.вклейка: ил.

Несмотря на то, что МРТ впервые была применена у пациентов с рассеянным склерозом (РС) в 1981 году, данная книга является первым отечественным атласом, в котором представлены методические и сканологические особенности МРТ-изображения головного и спинного мозга при данной патологии. При этом рассмотрены и проанализированы изображения патологических изменений при различных импульсных последовательностях (T2ВИ, протонной плотности, FLAIR, STIR), пре- и постконтрастные изображения (T1ВИ) и т. н. "черные дыры" при данной патологии. Приведены также изображения осложнения РС в виде атрофии ГМ и СМ, ошибки в описании РС, обусловленные МРТ, и критерии его диагностики. Отдельный раздел посвящен дифференциальной диагностике РС с другими заболеваниями, симулирующими как по клинике, так и по МРТ. Кроме этого, авторами описана МРТ-диагностика РС с помощью расширенного протокола МРТ-исследований (T1-взвешенные изображения с переносом поляризации, диффузионно-взвешенные изображения; двумерные и трехмерные спектроскопические изображения — по данным протонной MPC in vivo).

Книга предназначена для специалистов по лучевой диагностике, невропатологов, врачей других специальностей, а также может являться учебным пособием для врачей-интернов и студентов медицинских учебных заведений.

Все названия продуктов являются зарегистрированными торговыми марками соответствующих фирм.

Все права защищены. Никакая часть этой книги не может быть воспроизведена в любой форме или любыми средствами, электронными или механическими, включая фотографирование, магнитную запись или иные средства копирования или сохранения информации, без письменного разрешения авторов.

© Мягков А. П., Мягков С. А., 2011
© ВБО "Украинский Допплеровский Клуб", 2012

Замовити книги можна за телефоном: +38044 587-55-70, +38044 503-04-39